


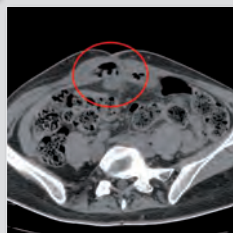


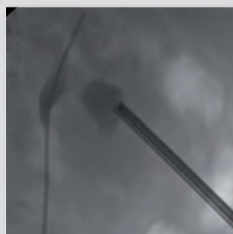


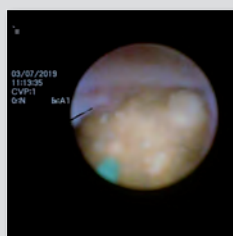
ГОДИНА 10/БРОЙ 1/ЮЛИ 2022
VOLUME 10/ ISSUE 1/ JULY 2022
ISSN 1314-846X (PRINT)
ISSN 2815-3235 (ONLINE)

ЕНДОУРОЛОГИЯ И МИНИМАЛНО ИНВАЗИВНА ХИРУРГИЯ

Endourology and Minimally Invasive Surgery

АКЦЕНТИ В БРОЯ:

- Saddle block при трансперинеална МРТ/УЗ насочена простатна биопсия
- Saddle block anesthesia for transperineal MRI/US fusion-guided prostate biopsy
- Ефективност и безопасност на mini PNL при пациенти с конкременти с размер 1-2 cm
- Efficacy and safety of mini PNL in patients with stones 1-2 cm



Списание „Ендоурология и минимално инвазивна хирургия“ е включено в Национален референтен списък на научно рецензирани издания на Национален център за информация и документация (НАЦИД) под № 125 и е достъпно в електронен вариант на адрес: www.jemis.org

The journal "Endourology and Minimally Invasive Surgery" is included in the National Reference List of Scientifically Peer-Reviewed Publications of the National Center for Information and Documentation (NACID) under No. 125 and is available in open access on www.jemis.org



87114

SOLTIVE Premium – SuperPulsed Laser System State-of-the-Art Lithotripsy

- Stone dusting in half the time of any other laser and with impressive generation of fine particles.¹
- Dramatically reduced retropulsion and less chasing of stone fragments.²
- Versatile, all-in-one laser platform with an unprecedented footprint – just 1/8th the size of a typical, high-powered laser.

➤ For further information visit: www.olympus.eu/soltive

¹ Ben Chew, Comparison of Dusting and Fragmenting Using the New Super Pulse Thulium Fiber Laser to a 120 W Holmium:YAG laser, AUA 2019

² DN0034924 – URSUS Laser Lithotripter Retropulsion Design Verification Test Report (p. 4: 2) Bodo Knudsen, Super Pulse Thulium Fiber Laser Compared to 120 W Holmium:YAG Laser: Impact on Retropulsion and Laser Fiber Burn Back AUA 2019 Presentation

Infomed Ltd. - Olympus Official Distributor in Bulgaria

3, Architect Pencho Koychev Str., v.z. Malinova dolina, 1756 Sofia, Bulgaria
Phone +359 2 4891700 | e-mail: office@infomed.bg | www.infomed.bg

OLYMPUS
Official Distributor

ЕНДОУРОЛОГИЯ И

МИНИМАЛНО ИНВАЗИВНА

Endourology and Minimally Invasive Surgery

ХИРУРГИЯ

ГОДИНА 10 • БРОЙ 1 ЈУЛИ 2022
VOLUME 10 • ISSUE 1 • JULY 2022

ГЛАВЕН РЕДАКТОР

Илия Салтиров, София

РЕДАКТОРИ

Венцислав Мутафчийски, София

Крум Кацаров, София

Никола Владов, София

РЕДАКЦИОННА КОЛЕГИЯ

Ахмет Мюсманоглу, Истанбул

Алберто Будиа Алба, Валенсия

Алберто Тричиери, Милано

Андрас Хознек, Париж

Андреас Сколарикос, Атина

Атанасиус Папатцорис, Атина

Бранимир Пенев, Лондон

Васил Михайлов, София

Гуохуа Зенг, Гуангджоу

Даниела Петрова, София

Деян Йорданов, София

Димитър Младенов, София

Драгослав Башич, Ниш

Евгени Белоконски, София

Жења Василева, Виена

Ивелин Такоров, София

Калоян Давидов, София

Кемал Сарика, Истанбул

Кузман Гиров, София

Кремена Петкова, София

Лъчезар Войнов, София

Маркос Цепада, Валадолид

Майкъл Страуб, Мюнхен

Мирослав Лилов, София

Неделчо Цачев, София

Николай Петров, София

Орлин Савов, Нюрнберг

Огњан Гъцев, София

Петризор Геавлете, Букурещ

Петър Петров, София

Саймън Чоонг, Лондон

Стилианос Гианнакопулос, Александропулис

Светослав Николов, София

Сотир Савридис, Скопие

Стефан Ковачев, София

Тихомир Евтимов, София

Хуан Антонио Галан, Аликанте

Цеко Петков, София

АСИСТЕНТ РЕДАКТОРИ

Константин Христов, София

Виктория Тодорова, София

EDITOR –IN CHIEF

Iliya Saltirov, Sofia

EDITORS

Ventislav Mutafchiyski, Sofia

Krum Katzarov, Sofia

Nikola Vladov, Sofia

EDITORIAL BOARD

Ahmet Musulmanoglu, Istanbul

Alberto Budia Alba, Valencia

Alberto Trichieri, Milan

Andras Hoznek, Paris

Andreas Skolarikos, Atina

Athansius Papatsoris, Atina

Branimir Penev, London

Vasil Mihailov, Sofia

Guohua Zeng, Guangzhou

Daniela Petrova, Sofia

Deyan Yordanov, Sofia

Dimitar Mladenov, Sofia

Dragoslav Bashich, Nis

Evgeni Belokonski, Sofia

Jenia Vasileva, Vienna

Ivelin Takorov, Sofia

Kaloyan Davidov, Sofia

Kemal Sarica, Istanbul

Kuzman Girov, Sofia

Kremena Petkova, Sofia

Lachesar Voynov, Sofia

Marcos Cepeda, Valladolid

Michael Straub, Munich

Miroslav Lilov, Sofia

Nedelcho Cachev, Sofia

Nikolay Petrov, Sofia

Orlin Savov, Nurnberg

Ognyan Gatcev, Sofia

Petrisor Geavlete, Bucurest

Petar Petrov, Sofia

Simon Choong, London

Stylianos Giannakopoulos, Alexandropulis

Svetoslav Nikolov, Sofia

Sotir Stavridis, Skopje

Stefan Kovachev, Sofia

Tihomir Evtimov, Sofia

Juan Antonio Galan, Alicante

Tseko Petkov, Sofia

ASSISTANT EDITORS

Konstantin Hristov, Sofia

Viktoria Todorova, Sofia



ISSN 1314-846X (Print)
ISSN 2815-3235 (Online)
www.jemis.org

София 1606
ул. „Георги Софийски“ 3
www.jemis.org
jemis@vma.bg
tel.: +359 2 922 5208
fax: +359 2 851 7094

ОБЗОРИ/REVIEWS

Нехирургичното лечение като алтернативен метод за третиране на доброкачествени възли на щитовидната жлеза

М. Калинкова, К. Терзиева, И. Калинкова

Non-surgical treatment as an alternative method for treating benign thyroid nodules

Kalinkova, K. Terzieva, I. Kalinkova

Асоцииран с носенето на маски, синдром на сухо око в ерата на Covid-19 пандемия

Т. Кирова, А. Калайджиев, Л. Войнов

Mask associated Dry Eye (MADE) during Covid-19 pandemic

T. Kirova, A. Kalaydzhev, L. Voynov

ОРИГИНАЛНИ СТАТИИ/

ORIGINAL ARTICLES

АНЕСТЕЗИОЛОГИЯ/ANESTESIOLOGY

Saddle block с 20 мг хипербарен прилокаин хидрохлорид 2% при трансперинеална МРТ/УЗ насочена простатна биопсия с адювантно приложение на интравенозен опиат – фентанил

В. Димов, О. Гъцев, К. Ганчева, К. Петкова, В. Тодорова, Е. Одисеева, Н. Петров, И. Салтиров

Saddle block anesthesia with 20 mg prilocaine hydrochloride 2% hyperbaric solution and intravenous fentanyl administration for transperineal MRI/US fusion-guided prostate biopsy

V. Dimov, O. Gatsev, Gancheva, K. Petkova, V. Todorova, E. Odiseeva, N. Petrov, I. Saltirov

ЕНДОУРОЛОГИЯ/ ENDOUROLOGY

Ефективност и безопасност на минимално инвазивната перкутанна нефролитотрипсия при пациенти с долно полюсни конкременти с размер 1-2 см

О. Гъцев, В. Тодорова, К. Христов, П. Петров, К. Петкова, И. Салтиров

Efficacy and safety of minimally invasive percutaneous nephrolithotomy in patients with lower pole kidney stones 1-2 cm in diameter

Gatsev, V. Todorova, K. Hristov, P. Petrov, K. Petkova, I. Saltirov

Списание „Ендоурология и минимално инвазивна хирургия“ е включено в Национален референтен списък на научно рецензирани издания на Национален център за информация и документация (НАЦИД) под № 125 и е достъпно в електронен вариант на адрес: www.jemis.org

Ефикасност и безопасност на уретероскопията по спешност, при лечение на пациенти с бъбречна обструкция от конкременти в уретера, по време на пандемията от COVID-19

В. Тодорова, О. Гъцев, П. Петров, К. Христов, К. Петкова, И. Салтиров

Efficacy and safety of emergency ureteroscopy as first-line treatment for patients with renal colic due to ureteral stones in the COVID-19 pandemic

V. Todorova, O. Gatsev, P. Petrov, K. Hristov, K. Petkova, I. Saltirov

ESWL като метод за бъбречна дезобструкция при лечение на конкременти в уретера по време на пандемията от Covid-19

К. Христов, П. Петров, О. Гъцев, В. Тодорова, К. Петкова, И. Салтиров

ESWL as a method for kidney decompression in treatment of ureteral calculi during the Covid-19 pandemic

Hristov, P. Petrov, O. Gatsev, V. Todorova, K. Petkova1, I. Saltirov1

ХИРУРГИЯ/ SURGERY

Анатомични резекции на панкреаса при локално авансирал стомашен карцином

Л. Ел-Тал

Anatomical resections of the pancreas in locally advanced stomach cancer

El-Tal

КЛИНИЧНИ СЛУЧАИ/ CLINICAL CASES

Минимално инвазивна трансабдоминална преперитонеална пластика на следоперативна лумбална херния

В. Къосев, П. Иванов, В. Мутафчийски, Г. Коташев, К. Василев, Г. Григоров, Д. Пенчев, М. Гаврилов, Ц. Пайчева.

Minimally invasive transabdominal preperitoneal repair of incisional lumbar hernia

V. Kyosev, P. Ivanov, V. Mutafchiyski, G. Kotashev, K. Vasilev, G. Grigorov, D. Penchev, M. Gavrilov, Ts. Paycheva

Ентеро-кутанеална фистула при
постоперативна вентрална херния-
клиничен случай

**В. Сираков, И. Иванов, Е. Еюпов, Ц. Тричков, С.
Мърваков, В. Иванов, Р. Костадинов, В. Мелников, В.
Михайлов, Н. Владов**

Enterocutaneous fistula in postoperative ventral
hernia—a clinical case

**V. Sirakov, I. Ivanov, E. Eyupov, T. Trichkov, S.
Murvakov, V. Ivanov, R. Kostadinov, V. Melnikov, V.
Mihailov, N. Vladov**

Съдово-циркулаторни заболявания
на ретината, асоциирани с прекаран
Ковид-19- клинични случаи

Т. Кирова, А. Калайджиев, Л. Войнов

Vascular and circulatory diseases of the retina
associated with spent Covid-19- clinical cases

T. Kirova, A. Kalaydzhev, L. Voynov



Издател: Фондация „Ендоурология“
ISSN 1314-846X (Print)
ISSN 2815-3235 (Online)
София 1606, ул. „Георги Софийски“ 3
Дизайн и предпечат: ПолиТех ЕООД, 0887 316 950
Печат: Класик Дизайн ООД
Всички права запазени!

Нехирургичното лечение като алтернативен метод за третиране на доброкачествени възли на щитовидната жлеза

М. Калинкова¹, К. Терзиева¹, И. Калинкова²

¹ Клиника по вътрешни болести, Отделение по ендокринология, Токуда болница, София, България

² Клиника по нефрология, УМБАЛ „Иван Рилски“, София, България

Non-surgical treatment as an alternative method for treating benign thyroid nodules

Kalinkova M.¹, Terzieva K.¹, Kalinkova I.²

¹ Department of internal disease, Department of Endocrinology, Tokuda hospital, Sofia, Bulgaria

² Department of nephrology, "Ivan Rilski", Sofia, Bulgaria

РЕЗЮМЕ:

През последните години аблацията навлезе като метод за нехирургично лечение на възлите на щитовидната жлеза. Въпреки че някои видове аблация отстъпват пред оперативната методика поради по-високата си цена, методът води до по-малко усложнения след процедурно и е по-лесен за изпълнение. В този обзор са представени позитивите и негативите от провеждането на аблация на доброкачествени възли на щитовидната жлеза като алтернативен метод за лечение.

Ключови думи: Лазер, нодозна гуша, тиреоидни възли.

ABSTRACT:

Ablation of thyroid nodules has become an innovative non-surgical treatment in recent years. This method has a lot of positive impacts such as less post-procedural complications and in comparison with surgical treatment, it is easier to perform. However, some types of ablation are still not available in comparison to the operative technique due to their higher cost. This review sheds some light to the pros and cons of performing ablation of benign thyroid nodules as an alternative treatment method.

Key words: Laser, nodular goiter, thyroid nodules.

ВЪВЕДЕНИЕ

Нодозната еутиреоидна гуша е често срещано заболяване, обхващащо предимно женския пол и по-често засяга възрастни хора над 65-70 години. Честотата на възлите на щитовидната жлеза е 24% при българското население. По-рядко нодозната гуша може да бъде установена при палпация на щитовидната жлеза. В съвременната диагностика на тази патология влиза ехографското изследване като достоверен диагностичен метод за оценка на възлите в

реално време, което осигурява откриването им в до 70% от случаите.

В зависимост от своите характеристики, нодулите се различават по размери, форма, разположение, ехографска структура, състав, наличие на калцификации. В зависимост от броя на възлите се описват единични възли в щитовидната жлеза и полинодозна гуша. Според вида на възлите при ултразвуков преглед, те могат да се разделят на злокачествени, суспектни за злокачествени, възли с гранични характеристики и доброкачествени възли. Степента на малигненост ва-

рира между 5-15%, като влияние оказват възраст, пол, радиация и фамилна предрасположеност.

При нодозната еутиреоидна гуша, без установена хормонална секреция от възлите, основното поведение е проследяване, като при промяна в размерите, формата и характеристиката на възела се предприема съответно оперативно лечение с конвенционална хирургия, лазер аблация, алкохолна аблация или микровълнова аблация. Алгоритъмът на поведение се определя от това дали има динамика в размерите на възлите, компресия на околни тъкани (трахея, хранопровод) и/или значим козметичен дефект.

Ехографски възлите се оценяват спрямо системата European Thyroid Imaging and Reporting Data System (EU-TIRADS) (2) (Таблица 1), която има за цел да приравни ехографските критерии за доброкачественост и злокачественост на възлите, като по този начин се осъществява обективна оценка на риска за злокачественост. Системата е сходна с тази за оценка при рака на гърдата, като се състои от 5-степенна скала, която е улеснена за ползване в практиката. (Табл. 1)

Чрез системата за ехографска оценка се прецизира кои възли подлежат на цитологична диагностика и последващо оперативно лечение, както и при кои е достатъчно ехографско проследяване (Фигура 1).

МЕТОДИ

В този литературен обзор са разгледани методиките за поведение при наличие на доброкачествени възли на щитовидната жлеза. В по-големи детайли ще се разгледа аблацията като нехирургичен съвременен и алтернативен на традиционната хирургия метод за лечение, с неговите предимства и недостатъци спрямо останалите методи, ефективност и безопасност.

Продължителното мониториране и третиране на доброкачествените нетоксични възли на щитовидната жлеза е предизвикателство за клиничната практика. По голямата част от случайно установените нодули се проследяват клинично чрез редовно годишно провеждане на ултразвукова диагностика. Въпреки това някои възли нарастват като предизвикват основно компресивна симптоматика или козметичен дискомфорт на пациентите. Поведението при различните находки се определя спрямо размерите, ехографската характеристика и разположението им. В клиничната практика като основен метод за поведение при таки-

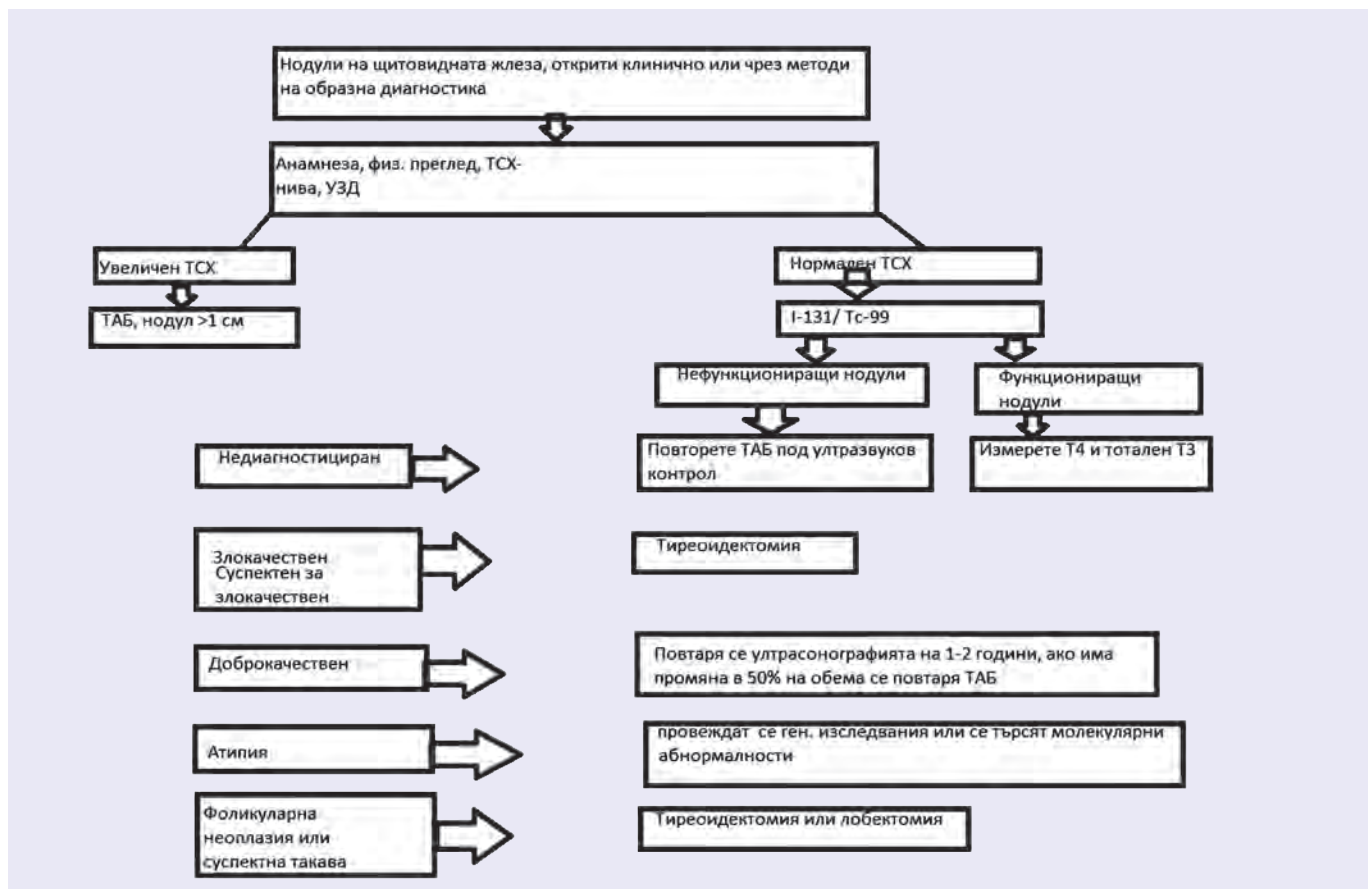
Таблица 1: Системата EU-TIRADS (2)

| | |
|--|-------------|
| Нормална щитовидна жлеза | EU-TIRADS 1 |
| Доброкачествен / кистичен, спонгиозен/ възел | EU-TIRADS 2 |
| Несъмнителен възел / смесен, солиден/ | EU-TIRADS 2 |
| Малко съмнителен / нисък риск/ | EU-TIRADS 3 |
| Умерено съмнителен / интермедиерен риск/ | EU-TIRADS 4 |
| Силно съмнителен възел / висок риск/ | EU-TIRADS 5 |

ва пациенти все още на първо място стои конвенционалната хирургична интервенция, въпреки че в последните години все повече се разширява обхвата на прилагане на алтернативни нехирургични методи. Основните способности за третиране на нодозната гуша, изключващи оперативно лечение, са супресивната терапия с високи дози Левотироксин, алкохолна аблация на възли (предимно кистични), радиофрегентна аблация, лазер аблация и микровълнова аблация като иновативни методи за лечение.

Хирургично лечение

Най-широко прилаганият метод за третиране на възлеста гуша е оперативното лечение. От хирургично отстранените възли за българската популация 42-77% са колоидни, 15-40% са аденоми и 8-17% са карцином. Оперативното лечение в България е първо средство на избор при пациенти с възли по-големи от 4 см в диаметър или при които има компресивна симптоматика (1). В зависимост от промените в жлезата, лечението може да се състои в премахване на възела, на част от жлезата (парциална резекция) или тотална тиреоидектомия (последвана от приложение на заместително лечение с левотироксин). Подходът е широко застъпен, сравнително безопасен, въпреки че изисква добре обучен екип от медицински специалисти за осъществяването му. Сравнен с останалите методи за лечение, хирургичната интервенция крие голям риск от усложнения, които са свързани основно със засягане на възвратния нерв с последваща нарушена функция на гласните връзки (1-2%) и загуба на глас. Други недостатъци са трудно заличаващи се постоперативни белези, ятрогенен хипотиреоидизъм и необходимост от повторно оперативно лечение, поради сраствания (често наблюдаващо се при пациенти след лобектомия - около 2-10% от оперираните болни) (2) (3).



Фигура 1: Алгоритъм за оценка и третиране на тиреоидните нодули (2)

Лечение със супресивни дози левотироксин

Целта на лечението с високи дози левотироксин е да се спре растежът на възлите чрез намаляване на стимулиращото действие на тиреоид-стимулиращия хормон (ТСХ). Около 20% от наблюдаваните случаи сред българското население, третирани с Левотироксин възли редуцират размерите си, но след спиране на лечението се наблюдава възстановяване на първоначалните им размери (1). Все още този метод не показва убедителни резултати, въпреки това влиза в съображение при някои пациенти с доброкачествени солидни възли. Под въпрос стоят, както ефикасността, така и безопасността на метода (4)(6).

Перкутанно инжектиране на етанол 95%

Като алтернативен метод за третиране на кистични възли в щитовидната жлеза е широко застъпена аспир

рацията на колоид от възела под ултразвуков контрол с последващо приложение на етилов алкохол 95-99%. Методът се използва главно при кистични възли или предимно кистични (над 50% течна компонента). Според някои клинични препоръки, перкутанното инжектиране на алкохол (ПИА) е първа линия за лечение на рецидивиращи бенигнени лезии (5). В България опитът показва над 50% редуциране на клиничните симптоми и между 50-90% намаляване на обема на възела след инжектиране на етанол (1).

ПИА е първоначално смятано за ефективен метод за хиперфункциониращи тиреоидни нодули, но ТСХ се връща до доловимите нива при около 70% от пациентите и съществува риск от развитите на хипертиреозидизъм и релапс с прогресивен растеж. Поради това ПИА трябва да се прилага в случаите, когато радиойодтерапията е контраиндицирана и неефективна.

Използват се няколко техники, които се изразяват в аспириране на колоида от възела, с последващо поставяне на 50% от изтегленото количество етилов алкохол. Според някои проучвания, в съображение влиза обратното абсорбиране на поставения алкохол с цел по-малка болезненост на манипулацията, както и по-малък риск от нежелани реакции. Въпреки това техниката с приложение на алкохол без последваща аспирация обратно е по-прилагана. След поставянето на етиловия алкохол, той се абсорбира от тъканите за няколко минути. Процедурата не изисква използването на локална анестезия.

Патофизиологичният механизъм на действие се основава на предизвиканата в тъканите коагулационна некроза с тромбоза на малките съдове. Това увреждане чрез некроза се последва от реактивна фиброза, намаляване на размерите и пълна редукция на третирания участък **(5)**.

Индикациите за приложение включват кисти или тиреоидни лезии с преобладаваща флуидна част. Солидните нодули не трябва да се третират с ПИА, освен ако няма друг възможен вариант за лечение. При тези случаи се налага повтарящо се инжектиране на етанол.

При техниката ПИА основен лимитиращ момент е непредсказуемостта на разпределението на етанола основно в тъканите в шийната област. След приложение, повечето пациенти се оплакват от болка, ирадираща към брадичката и гръдната област. Парализа на рекурентния ларингеален нерв като резултат на постериорно инжектиране на етанол може да продължи месеци. Усложнения като Хорнер синдром, некроза на ларинкса и болест на Грейвс също са били описани **(11)**.

Предимствата на този метод са ниската цена, достъпност и ефективност. В България, както и в ендокринните клиники, където се провеждат тънкоиглени аспирационни биопсии на щитовидна жлеза, този метод е първа линия на лечение на кистични възли над 1 см.

Лазер аблация

Лазер аблацията е сред иновативните и съвременни методи за лечение на солидни и спонгиозни доброкачествени възли на щитовидната жлеза.

При този тип техника за лечение на тиреоидни нодули се използват недиодни или диодни лазери.

Резултатът е бързо повишаване на температурата на избраната зона, коагулационна некроза, фибротични промени и постепенно намаляване на размера на нодула **(12)**.

Процедурата се извършва под локална анестезия, пациентът е в съзнание. Иглата се въвежда под ултразвуков контрол, фибер оптиката се въвежда в селектирано място. Процедурата продължава 5-15 минути.

Техниката има малко странични ефекти: болка или температура, които преминават в кратък срок. Рискът за по-големи компликации (парализа на възвратния ларингеален нерв, увреждане на цервикални структури) са докладвани под 1 % в мултицентрични проучвания и големи ретроспективни серии **(13) (14)**. Приложението на методиката в България е ограничена - прилага се само в едно лечебно заведение. Причината за това са високата цена на апаратурата, скъпите консумативи и липсата на достатъчно квалифицирани кадри, за да го извършват.

Радиочестотна аблация

При този метод пациентите са под локална анестезия и седация. Използват се електроди, позиционирани се иглата и се репозиционирани в таргетната структура с минимално влияние върху цервикалните структури. В резултат на процедурата, се получава коагулационна некроза. Радиочестотната аблация е ефективен метод за нехирургично лечение на студени възли. Според проучванията средният размер на възлите намалява с 50% след 6 месеца и с близо 80% до 1 година след терапията **(16)(19)**. Резултатите са трайни, като се наблюдава до 90% средно намаление на обема на възлите за 4 години. Ефектът е по-добър при кистични възли. В България този метод за лечение не е широко застъпен, поради скъпата апаратура и високата цена на процедурата **(1)**.

Високочестотна ултразвукова аблация

Високочестотната ултразвукова аблация (ВЗУЗА) е нов подход за аблация на възли на щитовидната жлеза чрез високочестотен ултразвуков сигнал, насочен към зоната на интерес. Използва се успешно и за лечение на злокачествени заболявания на черния дроб, белия дроб, бъбреците, както и в гинекологията **(16) (17)**. На тази терапия подлежат само пациенти със симптоматични тиреоидни възли. Симптоматични-

те възли включват не само възли, които причиняват локални симптоми (натиск и задушаване) или козметични дефекти, но и такива, при които са налични ехографски данни за значително нарастване в хода на проследяване. Методът е приложим само за доброкачествени възли, което изисква да бъде изключен малигнен процес преди лечението. Препоръчва се поне една проведена тънкоиглена аспирационна биопсия (ТАБ) с последваща цитологична диагностика и изследване на калцитонин за изключване на медуларен карцином.

Тази техника е доказано ефективна за намаляване на обема при доброкачествени тиреоидни възли. Като нежелана реакция след процедурата се наблюдава развитието на хипотиреоидизъм. Това се наблюдава по-често след третиране на нодозна токсична гуша **(18)(20)**.

Недостатъкът на този метод, отново както при лазер аблацията, е високата цена на консумативите и необходимостта от добре обучен персонал. В България този метод все още е в етап на проучвания и се прилага с научни цели **(1)**.

Сравнение

Алкохолната аблационна терапия се е наложила като първа линия за нехирургично лечение на доброкачествени възли на щитовидната жлеза и по-специално такива с кистична структура. Термичната аблация е показала във времето добри резултати при третиране на възли от смесен тип. Сред терапите за термична аблация на доброкачествени възли на щитовидната жлеза, радиофреквентната аблация показва известно превъзходство спрямо метода на лазерна аблация. Предполага се, че радиочестотният подход е по-добър при аблация на периферията на възела, което може да предотврати страничното нарастване на тези зони. Високочестотният ултразвук е иновативен и обещаващ метод за неинвазивна терапия на доброкачествени тиреоидни възли, но все още е обект на допълнителни проучвания, за да се оцени напълно ефективността и безопасността на метода. Данните до този момент сочат ВЗУЗА като метод, криещ минимален риск от усложнения.

ЗАКЛЮЧЕНИЕ

Нехирургичните методи за лечение на доброкачествени възли на щитовидната жлеза са широко

прилагани през последните години като алтернатива на хирургичните интервенции. Алкохолната и лазер аблацията са едни от методите за термична аблация, показали добър профил на ефикасност и безопасност за пациента. В България това е най-широко използваният метод за лечение на кистични възли. Над 90% от кистите на щитовидната жлеза и предимно кистичните възли с размери над 2 см, се третират с алкохолна аблация. Доброкачествени възли на щитовидната жлеза трябва да бъдат лекувани чрез правилен подбор на най-добрия метод на лечение спрямо нуждите на всеки пациент и с оглед постоянното развитие на технологиите. Различните видове аблация стават все по-лесно достъпни в световен мащаб и се доказват като изключително ефикасни и надеждна алтернатива за нехирургично лечение на доброкачествени тиреоидни възли.

БИБЛИОГРАФИЯ:

1. Лозанов Б. Болести на щитовидната жлеза, 2018.
2. Russ G, et al. European Thyroid Association Guidelines for Ultrasound Malignancy Risk Stratification of Thyroid Nodules in Adults: The EU-TIRADS. *European Thyroid Journal*. 2017 and 6(5):225–37.
3. Burman KD and Wartofsky L. Thyroid nodules *N Engl J Med* 2015.
4. Døssing H, Bennedbaek FN, Hegedüs L. Effect of ultrasound-guided interstitial laser photocoagulation on benign solitary solid cold thyroid nodules: one versus three treatments. *Thyroid*. 2006 and doi:10.1089/thy.2006.16.763, 16(8):763-768.
5. Gharib H, Hegedüs L, Pacella CM, Baek JH, Papini E. Nonsurgical, image-guided, minimally invasive therapy for thyroid nodules. *J Clin Endocrinol Metab*. 2013 and doi:10.1210/jc.2013-1806, 98(10):3949-3957.
6. Yousef A, Clark J, Doi SA. Thyroxine suppression therapy for benign, non-functioning solitary thyroid nodules: a quality-effects meta-analysis. *Clin Med Res*. 2010 and doi:10.3121/cmr.2010.881, 8(3-4):150-158.
7. Kim DW, Rho MH, Kim HJ, Kwon JS, Sung YS, Lee SW. Percutaneous ethanol injection for benign cystic thyroid nodules: is aspiration of ethanol-mixed fluid advantageous? *AJNR Am J Neuroradiol* 2005 and 26:2122-2127.
8. Kim YJ, Baek JH, Ha EJ, Lim HK, Lee JH, Sung JY, et al. Cystic versus predominantly cystic thyroid nodules: efficacy of ethanol ablation and analysis of related factors. *Eur Radiol* 2012 and 22:1573-1578.

9. Crescenzi A, Papini E, Pacella CM, Rinaldi R, Panunzi C, Petrucci L, et al. Morphological changes in a hyperfunctioning thyroid adenoma after percutaneous ethanol injection: histological, enzymatic and sub-microscopical alterations. *J Endocrinol Invest* 19.
10. Livraghi T, Paracchi A, Ferrari C, Bergonzi M, Garavaglia G, Raineri P, et al. Treatment of autonomous thyroid nodules with percutaneous ethanol injection: preliminary results. Work in progress. *Radiology* 1990 and 175:827-829.
11. Na DG, Lee JH, Jung SL, Kim JH, Sung JY, Shin JH, et al. Radiofrequency ablation of benign thyroid nodules and recurrent thyroid cancers: consensus statement and recommendations. *Korean J Radiol* 2012 and 13:117-125.
12. Spiezia S, Vitale G, Di Somma C, et al. Ultrasound-guided laser thermal ablation in the treatment of autonomous hyperfunctioning thyroid nodules and compressive nontoxic nodular goiter. *Thyroid* 2003 and 947., 13:941.
13. Papini E, Rago T, Gambelunghe G, et al. Long-term efficacy of ultrasound-guided laser ablation for benign solid thyroid nodules. Results of a three-year multicenter prospective randomized trial. *J Clin Endocrinol Metab* 2014 and 3659., 99:3653.
14. Pacella CM, Mauri G, Achille G, et al. Outcomes and risk factors for && complications of laser ablation for thyroid nodules: a multicenter study on 1531 patients. *J Clin Endocrinol Metab* 2015 and 3910., 100:3903.
15. Spiezia S, Garberoglio R, Di Somma C, et al. Efficacy and safety of radiofrequency thermal ablation in the treatment of thyroid nodules with pressure symptoms in elderly patients. *J Am Geriatr Soc* 2007 and 1479., 55:1478.
16. Liu S, Liang P, Yu X, Cheng Z, Han Z, Yu J. Percutaneous microwave ablation for liver tumours adjacent to the marginal angle. *Int J Hyperthermia* 2014 and 30:306-11.
17. Brace CL. Radiofrequency and microwave ablation of the liver, lung, kidney, and bone: What are the differences? *Curr Probl Diagn Radiol* 2009 and 38:135-43 [Crossref], [PubMed],.
18. Korkusuz H, Sennert M, Fehre N, Happel C, Grünwald F. Local thyroid tissue ablation by high-intensity focused ultrasound: Effects on thyroid function and first human feasibility study with hot and cold thyroid nodules. *Int J Hyperthermia* 2014
19. Baek JH, Jeong HJ, Kim YS, et al. Radiofrequency ablation for an autonomously functioning thyroid nodule. *Thyroid* 2008 and 676., 18:675.
20. Esnault O, Franc B, Ménégaux F, et al. High-intensity focused ultrasound ablation of thyroid nodules: first human feasibility study. *Thyroid* 2011 and 21:965-73.

Адрес за кореспонденция:

Д-р Мария Калинкова
УМБАЛ "Токуда Болница" София
Клиника Вътрешни болести
Отделение по ендокринология и болести на обмяната
Бул. „Никола Вапцаров“ №516, София
Тел: +359 885219702
e-mail: mariakkalinkova@gmail.com

Address of correspondence:

Dr. Mariya Kalinkova
UMBAL Tokuda Hospital, Sofia
Department of Internal medicine
Clinic of Endocrinology and metabolic diseases
"Georgi Sofiiski" blvd. 3, 1606
Tel. +359 885219702
e-mail: mariakkalinkova@gmail.com

Асоцииран с носенето на маски, синдром на сухо око в ерата на Covid-19 пандемията

Т. Кирова, А. Калайджиев, Л. Войнов

Клиника по Очни болести, Катедра по очни болести, ушно-носни-гърлени болести и орална хирургия, Военномедицинска академия, София

Mask associated Dry Eye (MADE) during Covid-19 pandemic

T. Kirova, A. Kalaydzhiev, L. Voynov

Clinic of Ophthalmology, Department of Ophthalmology, Otorhinolaryngology and Oral Surgery, Military Medical Academy, Sofia

РЕЗЮМЕ

Широката употреба на предпазни маски за лице в ерата на COVID-19 доведе до все по-голямо зачестяване на случаите на синдрома на сухо око. Във връзка с това се появи и нова болестна единица, а именно, асоциирано с носенето на маски сухо око "mask-associated dry eye" (MADE). Терминът е използван за първи път през м.юни, 2020 г. от американския офталмолог Darrell E. White. В патогенезата на асоциираното с носене на маски сухо око стои прост физичен механизъм. Когато предпазната маска не е поставена правилно, издишаният въздух се насочва под формата на въздушна струя към очната повърхност, създаващо условия за дестабилизация на слъзния филм. В резултат на това се появяват дразнене и дискомфорт, а пациентите с MADE започват да търкат често очите си, за да получат временно облекчение, увеличавайки шанса да се заразят с вирусът Sars CoV-2. MADE може да утежни симптомите при пациенти с предшестващ сух синдром, при постменопаузен синдром на сухо око при жените, при хора използващи смарт-устройства за повече от 2 часа дневно, както и да доведе до по-сериозен дискомфорт при пациенти след катарактна или рефрактивна оперативна интервенция

Ключови думи: Асоцииран сух синдром (MADE), предпазни маски, COVID-19

ABSTRACT

The widespread use of protective masks in the COVID-19 era has led to an increasing incidence of dry eye syndrome. In connection with this, a new disease unit emerged, called the "mask-associated dry eye" (MADE). The term was first used in June 2020. by American ophthalmologist Darrell E. White. There is a simple physical mechanism involved in the pathogenesis of mask-associated dry eye. When the protective mask is not placed correctly, the exhaled air is directed in the form of an air jet to the eye surface, creating conditions for destabilization of the tear film. As a result, irritation and discomfort occur, and patients with MADE begin to rub their eyes frequently for temporary relief, increasing the chance of contracting the Sars CoV-2 virus. MADE may aggravate symptoms in patients with pre-existing dry eye syndrome, postmenopausal dry eye syndrome in women, people using smart devices for more than 2 hours a day, and lead to more severe discomfort in patients after cataract or refractive surgery.

Key words: MADE, protective masks, COVID-19

ВЪВЕДЕНИЕ

Целият свят в момента се бори с пандемията, причинена от вируса SARS-CoV-2, като ключовите мерки за ограничение на разпространението ѝ са носенето на предпазни маски, шлемове, употреба на дезинфектанти, хигиена на ръцете и физическа дистанция. За да бъдат избегнати претъпканите работни места и соци-

ални събирания, повечето хора организираха работата си, използвайки различни дигитални устройства на виртуални платформи, водещо до целодневно стоене пред екраните. Продължителната употреба на предпазни маски, съчетана с удължено време пред екраните на дигитални устройства, доведоха до значително увеличение на случаите със синдром на сухо око.

Канадски изследователи от Centre for Ocular Research & Education (CORE), Ватарло, Канада, въвеждат в практиката нов термин за сух синдром, предизвикан от продължителната употреба на предпазни маски, а именно, асоцирано с носенето на маски сухо око' - mask-associated dry eye (MADE). Терминът е използван за първи път през м.юни, 2020г. от американският офталмолог Darrell E. White, който наблюдавал значително нарастване на честотата на сух синдром сред своите пациенти, както и влошаване на оплакванията при пациенти, които по принцип страдат от синдром на сухо око /1,2/.

Като офталмолози е необходимо да бъдем запознати с асоцираният с носенето на маски сух синдром, като едно ново състояние, свързано с повсеместната и продължителна употреба на предпазни маски, както и потенциалните експозиционни усложнения от страна на предната очна повърхност при носещите маски пациенти след очна хирургия.

ЦЕЛ

Да се установи дали носенето на предпазна маска по време на пандемия от COVID-19 причинява ново начало или води до влошаване на вече съществуваща болест на сухото око.

ПАТОГЕНЕЗА

Синдромът на сухо око е мултифакторно заболяване, характеризиращо се с намалена продукция или нарушена пропорция в състава на слъзният филм. То води до увреждане на очната повърхност в интерпалпебралното пространство и се асоцира със симптоми на дискомфорт. В патогенезата на асоцираното с носене на маски сухо око стои прост физичен механизъм. Когато предпазната маска не е поставена правилно, така че да покрива носа и добре да прилепва плътно върху лицето, издишаният от ноздрите и устата въздух се насочва под формата на въздушна струя към очната повърхност. Тази въздушна струя е затоплена (около 36,7 Ц), съдържа по-голямо количество въглероден диоксид и по-малко кислород и нарушава нормалната хомеостаза на очната повърхност, създаващо условия за ускорена евапуризация, намалена продукция и намаляване на рН на слъзният филм. Нормално слъзният филм се обновява чрез мигателните движения преди да се образуват сухи участъци. При патологични състояния тези сухи участъци

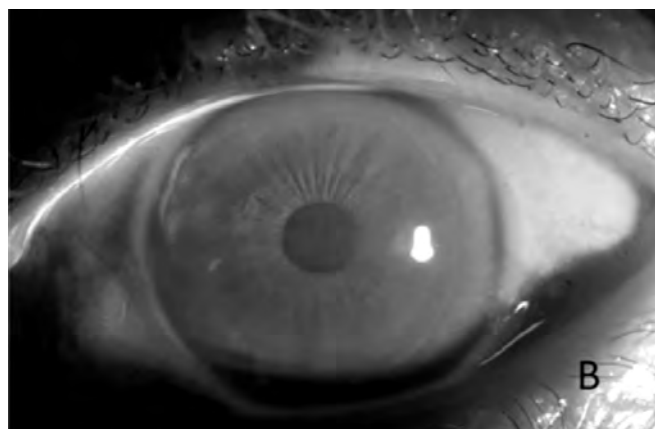
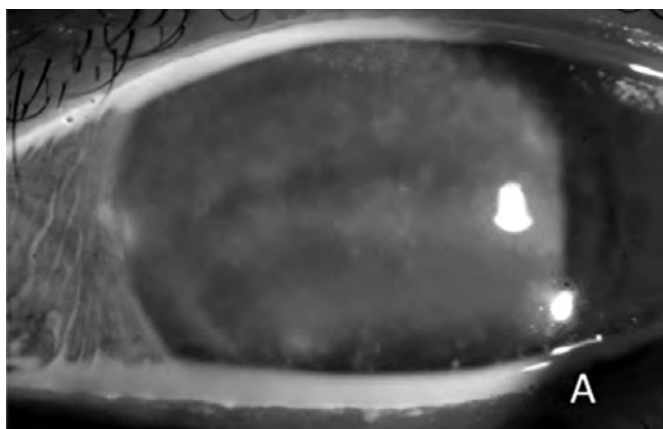
се образуват непрекъснато, независимо от честотата на миганията. В резултат на ускорената изпаряемост се появяват сухи участъци върху очната повърхност, зачервяване и дискомфорт.

В резултат на дразненето и дискомфорта, пациентите с MADE започват да търкат често очите си, за да получат временно облекчение, увеличавайки шанса да се заразят с вирусът Sars CoV-2 от не измити ръце през нос, уста или очи. От друга страна честият контакт ръка-око може да доведе до вторичен алергичен конюнктивит, поради редовна употреба на дезинфектанти за ръце /3/.

Симптоми Субективните оплаквания са разнообразни и варират в зависимост от тежестта на състоянието. Най-честите оплаквания са от глождане, зачервяване, чувство за „чуждо тяло“ или „песъчинки“ в очите, сърбеж, замъгляване на зрението, умора в очите, дразнене от светлина, непоносимост в носенето на контактни лещи. Често се наблюдава парадоксално сълзене, което е рефлекторно и съдържа основно водниста секреция. Обичайно оплакванията се усилват в края на работния ден, както и при наличие на задименост, вятър, климатични инсталации, работа с компютър. При клиничният преглед най-често се установява хиперемия на булбовата конюнктива, намален слъзен мениск, неправилна роговична повърхност, точковидна епителна кератопатия, роговични филаменти, повърхностен точковиден кератит, положителен при накапване на флуоресцеин/Фиг.1/. При по-тежки случаи могат да се наблюдават корнеални язви, слюзест секрет. MADE може да утежни симптомите при пациенти с предшестваш сух синдром, при постменопаузен синдром на сухо око при жените, при хора използващи смарт-устройства за повече от 2 часа дневно, както и да доведе до по-сериозен дискомфорт при пациенти след катарактална или рефрактивна оперативна интервенция.

Кой е изложен на най-голям риск

- Хората носещи предпазни маски по много часове през денонощието, включително медицинските работници;
- Хора с предшестваща патология на очната повърхност, като синдром на сухо око, Дисфункция на Мейбомиевите жлези(MGD), алергични конюнктивити и блефарити, ектропион и други;
- Употреба на контактни лещи и очила;
- Възрастни пациенти, тъй като те по-често страдат



Фигура 1 А- Биомикроскопия на преден очен сегмент след оцветяване с Флуоресцеин при пациент с МАДЕ; В- Биомикроскопия след поставяне на Флуоресцеин при здрав пациент; Клиника по Очни болести, ВМА-София;

от очна сухота и по-редовно използват предпазни маски, поради по-голямата им уязвимост към COVID; (Фигура 1)

ОБСЪЖДАНЕ

SARS-CoV-2 оказва очевидно въздействие върху здравето на очите чрез преки и непряки механизми.

Последните проучвания съобщават за значително увеличение на симптомите на сухота в очите след продължителна употреба на предпазна маска, включително лица, които никога не са страдали от сухота в очите. Други проучвания показват, че стабилността на слъзния филм по отношение на времето на разкъсване е значително намалена след продължителна употреба на маска за повече от 8 часа/7,8/. В доклад за случай от Чадуик, 66-годишен пациент, който е претърпял безпроблемна операция на катаракта, развива тежка кератопатия, която значително се подобрява след минимизиране на носенето на маска.

Проспективно кохортно проучване проведено през 2021г., включва 203 участници, като всички използват хирургически маски за лице ежедневно по повече от 3 часа на ден/5/. Изследването потвърди съществуването на свързано с носенето на предпазна маска сухо око (MADE), по-силно изразено при жени, както и при пациенти с анамнеза за предшествващ сух синдром.

Наскоро беше публикувано проучване по време на ерата преди COVID-19 върху болестта на сухото око, проведено от изследователи от Хайдерабад вър-

ху 1,45 милиона пациенти/6/. Проучването изчисли, че въз основа на текущите нива на заболеваемост, 45% или почти половината от градското население на Индия вероятно ще бъде засегнато от това състояние до 2030 г., което приблизително се превежда до зашеметяващите 275 милиона души. Това би направило болестта на сухото око сериозна опасност за здравето, дори по-честа от заболявания като диабет или сърдечни заболявания. Офталмолозите трябва да алармират за рисковете от продължителното и неправилно носене на предпазни маски, за да се предотврати предстояща епидемия от болест на сухото око.

ПРЕВЕНЦИЯ И ЛЕЧЕНИЕ

1. Използване на очни лубриканти без консерванти преди, по време и след употреба на предпазни маски. Понастоящем се предлага широк спектър такива продукти под формата на гел, капки, спрей;
2. Използване на подходящи предпазни маски с метални участъци за по-плътно прилепване към лицето, които намаляват въздушният поток към очната повърхност. При употреба на обикновена хирургична маска, горният ѝ ръб може да се залепи към бузата с медицинска лента, като се внимава да не се ограничат движенията или да се промени позицията на долните клепачи;
3. Редуциране на времето прекарано в климатизирани помещения, както и осигуряване на регулярни почивки при използване на екрани на дигитални

устройства;

4. Избягване на триенето на очите за облекчение на симптомите причинени от MADE, тъй като това може да увеличи риска от трансмисия на COVID;

ЗАКЛЮЧЕНИЕ

Офталмолозите е необходимо да бъдат запознати с асоциираният с носенето на маски сух синдром, като едно ново състояние, свързано с повсеместната и продължителна употреба на предпазни маски, както и потенциалните експозиционни усложнения от страна на предната очна повърхност при носещите маски пациенти след очна хирургия. Като усилие за преодоляване на глобалната COVID -19 пандемия е отговорност на всеки да носи предпазна маска, в закрити пространства, дори да страда от асоциирано с носенето на маски сухо око. MADE не трябва да се използва, като оправдание за не носенето на маски/4/. Спазването на няколко прости правила, както и правилното поставяне на маските могат да ни помогнат да си осигурим по-добър очен комфорт и да продължим в битката за преодоляването на тази глобална пандемия.

БИБЛИОГРАФИЯ:

1. Moshirfar M, West WB, Marx DP. Face mask-associated ocular irritation and dryness. *Ophthalmol Ther.* 2020;9:397–400. [PMC free article] [PubMed] [Google Scholar]
2. White DE. MADE: A new coronavirus-associated eye disease. *Healio.com.* 2020. Jun 22, [[Last accessed on 2020 Oct 13]]. Available from: <https://www.healio.com/news/ophthalmology/20200622/blog-a-new-coronavirus-associated-eye-disease>.
3. Practitioners Should Be Aware of Mask-Associated Dry Eye (MADE) [[Last accessed on 2020 Nov 18]]. Available from: <https://eyewire.news/articles/core-alerts-practitioners-to-mask-associated-dry-eye-made/>
4. Donthineni PR, Kammari P, Shanbhag SS, Singh V, Das VA, Basu S. Incidence, demographics, types and risk factors of dry eye disease in India: Electronic medical records driven big data analytics report I. *Ocul Surf.* 2019;17:250–6. [PubMed] [Google Scholar]
5. Iva Krolo 1, Matija Blazeka 1, Ivan Merdzo 1 2, Izabela Vrtar 1, Ivan Sabol 3, Ivanka Petric-Vickovic; Mask-Associated Dry Eye During COVID-19 Pandemic-How Face Masks Contribute to Dry Eye Disease Symptoms; 2021 Apr;75(2):144-148. doi: 10.5455/medarh.2021.75.144-148.
6. Suresh K Pandey and Vidushi Sharma; Mask-associated dry eye disease and dry eye due to prolonged screen time: Are we heading towards a new dry eye epidemic during the COVID-19 era?; *Indian J Ophthalmol.* 2021 Feb; 69(2): 448–449.
7. Aksoy M, Simsek M. Evaluation of Ocular Surface and Dry Eye Symptoms in Face Mask Users. *Eye Contact Lens.* 2021;47(10):555–8.
8. Esen Baris M, Guven Yilmaz S, Palamar M. Impact of prolonged face mask wearing on tear break-up time and dry eye symptoms in health care professionals [published online ahead of print, 2022 Feb 4]. *Int Ophthalmol.* 2022;1–4. doi:<https://doi.org/10.1007/s10792-022-02213-9>

Адрес за кореспонденция:

Д-р Танислава Кирова
Клиника по очни болести
Военномедицинска академия
Бул. „Георги Софийски“ 6
София 1000, България
E-mail: tanislava.kirova@gmail.com

Address for correspondence:

Dr.Tanislava Kirova
Clinic of ophthalmology
Military Medical Academy
Bldv“ Georgi Sofiski“ 6
Sofia-1000, Bulgaria
E-mail: tanislava.kirova@gmail.com

Saddle block с 20 мг хипербарен прилокаин хидрохлорид 2% при трансперинеална МРТ/УЗ насочена простатна биопсия с адювантно приложение на интравенозен опиат – фентанил

**В. Димов¹, О. Гъцев², К. Ганчева¹, К. Петкова², В. Тодорова²
Е. Одисеева¹, Н. Петров¹, И. Салтиров²**

- 1 Катедра по Анестезиология и интензивно лечение, Клиника Анестезиология
 - 2 Катедра по Урология и Нефрология, Клиника по Ендурология и ЕКЛ
- Военномедицинска академия, София

Saddle block anesthesia with 20 mg prilocaine hydrochloride 2% hyperbaric solution and intravenous fentanyl administration for transperineal MRI/US fusion-guided prostate biopsy

V. Dimov¹, O. Gatsev², Gancheva¹, K. Petkova², V. Todorova², E. Odiseeva¹, N. Petrov¹, I. Saltirov²

- 1 Department of Anesthesiology and Intensive care, Clinic of Anesthesiology
- 2 Department of Urology and Nephrology, Clinic of Endourology and SWL Military Medical Academy, Sofia

РЕЗЮМЕ

Въведение: Магнитно-резонансната/Ултразвук (МРТ/УЗ) насочена трансперинеална простатна биопсия (ТПБ) натрупва все по-голяма популярност в алгоритъма за диагностика на простатния карцином, като извършването ѝ е асоциирано с по-силна болкова симптоматика в сравнение с останалите методи за простатна биопсия. Ефективното обезболяване е ключов момент в осигуряването на комфорт за пациента и превенция на отдръпването му в отговор на болка и разминаването на слетите МРТ/УЗ образи с неточно насочване към suspectни за карцином зони. Предпочитан метод за обезболяване в амбулаторни условия е топикалното интравенозно приложение на лидокаин и перипростатна нервна блокада, които не премахват напълно дискомфорта и болковото дразнене. Saddle block анестезията е с хипотетично очаквана по-добра ефективност за купиране на болковото дразнене при МРТ/УЗ – ТПБ.

Цел: Оценка на ефективността и безопасността от извършването на анестезия чрез saddle block, при пациенти, подложени на МРТ/УЗ – ТПБ на простатна жлеза и сравнителен анализ между пациентите, получили и не получили интравенозен фентанил.

Материали и методи: Извърши се проспективно рандомизирано проучване върху 12 последователни пациенти, подложени на МРТ/УЗ – ТПБ на простатна жлеза.

ABSTRACT

Introduction: MRI-Ultrasound (MRI/US) fusion-guided transperineal prostate biopsy (TPB) is gaining popularity in the diagnostic algorithm of prostate cancer. It is associated with higher pain score than the other methods of prostate biopsy. Effective analgesia is a key point for providing patient comfort and preventing his movement in response to pain with subsequent mismatch of the fused MRI/US images. The mismatch could lead to inaccurate targeting of suspected cancer lesions. The preferred method of analgesia in an outpatient setting is topical intrarectal administration of lidocaine and periprostatic nerve block, but the pain and the discomfort from the procedure are not completely eliminated. Hypothetically, saddle block anesthesia has an expected better efficacy in relieving the pain from the MRI/US-TPB.

Aim: To evaluate the efficacy and safety of saddle block anesthesia in patients undergoing MRI/US-TPB and comparative analysis between patients who have received and have not received intravenous fentanyl

Material and methods: A prospective randomized study was conducted on 12 consecutive patients undergoing MRI/US-TPB. Saddle block anesthesia was performed with 20 mg prilocaine hydrochloride 2% hyperbaric solution to all patients. 6 patients received intravenous fentanyl at a dose of 1mcg/kg (Group 1) and 6 patients did not receive in-

При всички пациенти бе извършена saddle block анестезия с 20 мг хипербарен разтвор на прилокаин хидрохлорид 2%. Пациентите са разделени на 2 групи от по 6 пациента според това използван ли е интравенозен опиат: Група 1 – Фентанил 1mcg/kg; Група 2 – без Фентанил. Оценени са: възраст; тегло; височина; BMI; клас по ASA; продължителност от спиналната пункция до края на оперативната интервенция; броя взети биопсии от простатната жлеза; наличие на интраоперативно болково дразнене; степен на моторна блокада; наличие на разлика от над 20%, преди и след извършване на saddle block анестезията, на неинвазивно измерените стойности на артериалното налягане и сърдечната честота; необходимост от допълнителна медикация; наличие на ранни следоперативни усложнения и времето за възстановяване от анестезия.

Резултати: Сравнителният анализ на предоперативните характеристики на двете групи пациенти не установи сигнификантна статистическа разлика. В двете групи пациенти се наблюдават съпоставими близки показатели по отношение на хирургично дразнене и регионална анестезия. Показателите определящи безопасността на анестезионните техники, регистрираха липса на срив в неинвазивно измереното артериално налягане и сърдечна честота, необходимост от допълнителна медикация и ранни постанестезионни усложнения в двете групи пациенти. Позиционирането и манипулирането на ректалния ултразвуков трансдюсер и преминаването на биопсичната игла през кожата и подлежащите тъкани на перинеума не са довели до поява на болка в двете групи пациенти. При 50% (3ма) от пациентите в Група 2 се регистрира наличие на болкова симптоматика при вземането на биопсичния материал, докато в Група 1 – 0% (0) от пациентите съобщават за болково дразнене. В група 1 се наблюдава лекостепенно по-удължена във времето поява на първи следоперативни болкови симптоми (Група 1 - $113,17 \pm 15,11$ мин. срещу Група 2 - $99,83 \pm 11,51$ мин.).

Заклучение: Saddle block анестезията с 20 mg хипербарен разтвор на прилокаин хидрохлорид 2% в комбинация с интравенозно приложение на фентанил в доза - 1mcg/kg е сигурна анестетична техника, асоциирана с отличен аналгетичен профил, ниска честота на анестезия-свързани усложнения и бързо възстановяване при пациенти, подложени на МРТ/УЗ – ТПБ.

Ключови думи: saddle block, трансперинеална МРТ/УЗ насочена простатна биопсия, хипербарен прилокаин хидрохлорид

ВЪВЕДЕНИЕ:

Простатният карцином е вторият по честота карцином сред мъжката популация.[1] Ранната диагностика и ефективното му лечение са в основата за увеличаване продължителността и подобряване качеството на живота при засегнатите индивиди.[2] Простатната биопсия е незаменима стъпка в алгоритъма за диагностика на простатния карцином, при която чрез минимално инвазивен подход се вземат парченца простатна тъкан от суспектни за наличие на карцином зони. С цел повишаване на степента на откриване на простатния карцином[3,4] и намаляване риска от инфекциозни усложнения[5], е въведена трансперинеалната МРТ/УЗ насочена простатна биопсия (МРТ/УЗ-ТПБ), която използва високата диагностична точност на МРТ, в комбинация с изобразяването на прос-

travenous fentanyl. It was examined: patient's age, weight, height, BMI and ASA class; duration from the dural puncture to the end of the surgical intervention; taken number of prostate biopsies; presence of intraoperative pain; motor blockage; presence of a difference of more than 20%, before and after saddle block anesthesia, of non-invasively measured blood pressure and heart rate; additional medication; presence of early post-operative complications and recovery time from anesthesia

Results: The comparative analysis of the preoperative characteristics of the both groups did not reveal significant statistical difference. There were comparatively similar indicators for surgical intervention and regional anesthesia in both groups. The both anesthesia techniques showed safety profile with hemodynamic stability, without additional medicine administration and lack of early post-anesthesia complications. Pain did not occur during inserting and moving the US probe into the anal canal and puncturing the perineal skin and the underlying tissues. 50% (3) of the patients in Group 2 had pain during the puncture of the prostate gland and biopsy extraction, while in Group 1 - 0% (0) of the patients reported presence of pain. There was a slightly delayed onset of the first postoperative pain in Group 1 - 113.17 ± 15.11 min. compared to Group 2 - 99.83 ± 11.51 min.

Conclusion: The saddle block anesthesia with 20 mg prilocaine hydrochloride 2% hyperbaric solution in combination with intravenous fentanyl at a dose of 1 mcg/kg is a safe anesthesia technique, associated with excellent analgesic profile, low incidence of anesthesia-related complications and rapid recovery in patients undergoing MRI/US-TPB.

Key words: saddle block, transperineal MRI/US fusion-guided prostate biopsy, prilocaine hydrochloride 2% hyperbaric solution

татната жлеза в реално време чрез трансректална ехография.[6,7,8]

Ефективната анестезия е необходима предпоставка за успешно извършване на простатната биопсия.[9] Съществуват различни техники за обезболяване при извършване на простатна биопсия, като топикална анестезия с лидокаин/прилокаин гелове; локална анестезия - инфрапростатно инжектиране на локални анестетици; перипростатна нервна блокада; пудендална блокада; спинална анестезия; епидурална анестезия; системно приложение на нестероидни противовъзпалителни медикаменти, опиати и/или венозни анестетици.

Предпочитан метод за обезболяване при извършване на простатна биопсия в амбулаторни условия е локалната анестезия, която е безопасна и лесна за изпълнение техника, но не премахва напълно болко-

вата симптоматика и дискомфорта от трансректалната простатна ехография.[10,11,12] Извършването на спинална анестезия – тип saddle block, е техника с хипотетични предимства за анестезия при пациенти, подложени на МРТ/УЗ-ТПБ, като в литературата не се откриват данни за употребата и ефективността ѝ при този тип интервенция.

ЦЕЛ НА ПРОУЧВАНЕТО:

Оценка на ефективността и безопасността от извършването на анестезия чрез saddle block, при пациенти, подложени на МРТ/УЗ-ТПБ и сравнителен анализ между пациентите, получили и не получили интравенозен фентанил.

МАТЕРИАЛ И МЕТОДИ

Извърши се проспективно рандомизирано проучване върху 12 последователни пациента, при които бе извършена МРТ/УЗ-ТПБ в Клиника по Ендоурология и ЕКЛ на Военномедицинска академия, София.

При всички пациенти бе извършена saddle block анестезия с 20 mg хипербарен разтвор на прилокаин хидрохлорид 2%. Пациентите бяха разделени на 2 групи според това използван ли е интравенозен опит – фентанил:

- Група 1 – Saddle block с 20 mg прилокаин хидрохлорид 2% с интравенозно приложение на 1mg Мидазолам + 1mcg/kg Фентанил
- Група 2 – Saddle block с 20 mg 2 прилокаин хидрохлорид 2% с интравенозно приложение на 1mg Мидазолам

Всички пациенти са преминали преданестезиологична консултация с оценка на анестезиологичния риск по ASA и изследване на стандартни лабораторни показатели.

При всички пациенти е приложено стандартно интраоперативно поведение:

- Мониторинг – ЕКГ, сърдечна честота, SpO₂, неинвазивно измерване на артериално налягане
- Интравенозна премедикация с 1mg Мидазолам в двете групи пациенти и 1mcg/kg Фентанил в Група 1
- Общ обем интравенозно инфузирани кристалоиди – 500 ml
- Метод на извършване на saddle block анестезията: Пациентите са позиционирани в седнало положение на операционната маса за извършване на

спинална пункция. Спиналната пункция е реализирана с централен достъп, чрез спинална игла 25G, на ниво L3-L4, като нивото е определено по анатомични ориентери (биилиачната линия). Интратекално са аплицирани 20 mg хипербарен разтвор на прилокаин хидрохлорид 2%. Пациентът е оставен в седнало положение за 5 минути – период за мигриране и фиксиране на локалния анестетик, след което е препозициониран в позиция за литотомия.

- Метод на извършване на МРТ/УЗ-ТПБ: Пациентите се поставят в позиция за литотомия, като скротума се повдига и фиксира с лепенка. След почистване на перинеалната област се монтира механично рамо и степер за трансперинеална биопсия, и се извършва трансректална ехография на простатата с биланарен трансдюсер. След синхронизиране и наслагване на ехографския образ върху предварително подготвените контури на простатната жлеза и suspectните лезии от МРТ, се извършва трансперинеална таргетна биопсия с 18G/20cm биопсична игла от suspectни лезии и систематични биопсии от двата дяла на простата.

На пациентите от двете групи е дадена препоръка за ранно възстановяване на приема на течности и храна през устата:

- 30 минути след края на оперативното вмешателство - възстановяване на приема на вода
- 1 час след края на оперативното вмешателство - възстановяване на приема на храна

Извършена е оценка и статистическа обработка на следните показатели:

- Предоперативно оценени показатели: възраст, тегло, височина, BMI и клас по ASA
- Постанестезионно оценени показатели:
 - * Продължителност от спиналната пункция до края на оперативната интервенция
 - * Брой взети биопсии на простатната жлеза
 - * Наличие на интраоперативно болково дразнене (Наличието на болка не е търсено активно, а пасивно – при съобщаване от страна на пациента) при:
 - ♦ Позициониране и манипулиране на ректалния трансдюсер
 - ♦ Пункция на перинеума
 - ♦ Откъсване на биопсична проба от простатната жлеза

- * Степен на моторната блокада по скалата на Bromage (Таблица 1)
- * Наличие на разлика от над 20%, преди и след извършване на saddle block анестезията, на неинвазивно измерените стойности на артериалното налягане и сърдечна честота.
- * Необходимост от допълнителна медикация
- * Наличие на глобус везикалис, гадене и повръщане в ранния следоперативен период
- * Време за възстановяване от анестезия, определено с поява на болкова симптоматика в пелвичната област и контрол на мускулатурата на долните крайници и пелвиса.
- *

Статистически анализ:

Базата данни от двете групи пациенти се обработи със SPSS v.26 чрез дискриптивен анализ. Оценката на статистическата значимост е определена чрез t-test, Pearson chi-square и Fisher's exact test.

РЕЗУЛТАТИ:

Сравнителният анализ на предоперативните характеристики на двете групи пациенти не установи сигнификантна статистическа разлика. (Таблица 2)

В двете групи пациенти се наблюдават съпоставимо близки показатели по отношение на хирургично дразнене (средна продължителност от спинална пункция до края на оперативната интервенция и броя пункции на простатната жлеза) и регионална анестезия (моторен блок, спад в хемодинамичните показатели с над 20% от изходните, необходимост

от допълнителна медикация и ранни постанестезионни усложнения). Показателите, определящи безопасността на анестезионните техники, регистрираха липса на срив в неинвазивно измереното артериално налягане и сърдечна честота, необходимост от допълнителна медикация и ранни постанестезионни усложнения в двете групи изследвани пациенти. (Таблица 3)

Позиционирането и манипулирането на ректалния ултразвуков трансдюсер и преминаването на биопсичната игла през кожата и подлежащите тъкани на перинеума не е довела до поява на болка в двете групи пациенти. При 50% (3^{ма}) от пациентите в Група 2 се регистрира наличие на болкова симптоматика при вземането на биопсичния материал, докато в Група 1 – 0% (0) от пациентите съобщават за болково дразнене. В група 1 се наблюдава лекостепенно по-удължена във времето поява на първи следоперативни болкови симптоми (Група 1 - 113,17 ± 15,11 мин. срещу Група 2 - 99,83 ± 11,51 мин.). (Таблица 3)

ОБСЪЖДАНЕ:

Извършването на простатна биопсия е болково-свързана манипулация, изискваща ефективна аналгезия.[9] Липсата на такава може да доведе до нарушена кооперация между лекар и пациент и невъзможност за добиване на достатъчно количество биопсичен материал от suspectните за карцином зони. Трансперинеална МРТ/УЗ насочена простатна биопсия, в сравнение с трансректалната ултразвук насочена биопсия, е асоциирана с по-силна болкова симптоматика[13] и за купиране на болката изисква спинална или обща анестезия.[14, 15,16] Златен стандарт при извършването на трансректална ултразвук-насочена простатна биопсия е локална анестезия с интаректална топикална анестезия и перипростатна нервна блокада.[17,18] Приложението ѝ при МРТ/УЗ-ТПБ е съпроводена от наличие на болка с VAS - 3,1 +- 2,3.[19] Болката може да доведе до отдръпване на пациента и разминаване на слетите МРТ/УЗ образи и да причини неточно насочване към suspectните за карцином зони. Пълното отстраняване на болката, водещо до спокойствие на пациента и липса на реакция при манипулирането с ректалния трансдюсер и съпътстващите пункции, е важна стъпка в прецизното и точно локализиране и биопсиране на suspectните простатни лезии.

Регионалната анестезия е алтернатива на общата,

Таблица 1: Скала на Bromage

| Степен | Интерпретация |
|--------|--|
| 0 | Липса на парализа, пълна флексия на коляното и крака |
| 1 | Невъзможност за повдигане на екстензиран долен крайник (възможно е движение в коляното) |
| 2 | Невъзможност за флектиране на коляното (възможност за движение само на стъпалото) |
| 3 | Невъзможност за движение в глезенната става (невъзможност за движение на коляното и стъпалото) |

Таблица 2: Предоперативни характеристики

| | Група 1 | Група 2 | p-value |
|---|-------------------|-------------------|---------|
| Средна възраст (години \pm SD) | 63,50 \pm 7,89 | 67,50 \pm 6,15 | 0,352 |
| Средно тегло (kg \pm SD) | 87,67 \pm 6,62 | 87,33 \pm 12,77 | 0,956 |
| Среден ръст (cm \pm SD) | 173,00 \pm 5,51 | 172,83 \pm 5,81 | 0,960 |
| Среден BMI (kg/m ² \pm SD) | 29,30 \pm 1,98 | 29,09 \pm 2,45 | 0,877 |
| Клас ASA (n; %) | | | |
| ASA II | 6 (100%) | 4 (66,7%) | 0,455 |
| ASA III | 0 (0%) | 2 (33,3%) | |

Таблица 3: Постанестезионни показатели

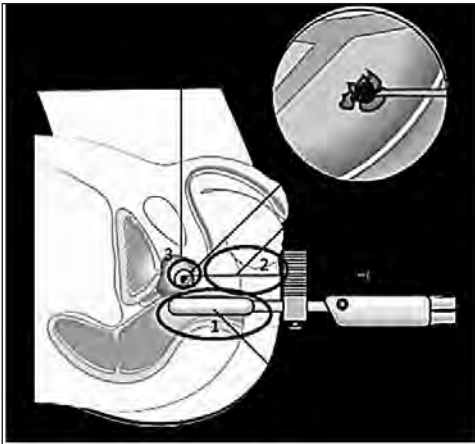
| | Група 1 | Група 2 | p-value |
|--|--------------------|-------------------|---------|
| Средна продължителност от спиналната пункция до края на оперативната интервенция (минути \pm SD) | 26,50 \pm 5,05 | 28,67 \pm 4,08 | 0,434 |
| Наличие на интраоперативно болково дразнене (n; %): | | | |
| • Позициониране и манипулиране на ректалния ултразвуков трансдюсер | 0 (0%) | 0 (0%) | 1,000 |
| • Пункция на перинеума | 0 (0%) | 0 (0%) | 1,000 |
| • Откъсване на биопсичната проба | 0 (100%) | 3 (50%) | 0,182 |
| Брой взети биопсии на простатната жлеза (n \pm SD) | 23,66 \pm 4,41 | 21,17 \pm 4,22 | 0,339 |
| Повторно калибриране на слетите МРТ/УЗ образи | 0 (0%) | 0 (0%) | 1,000 |
| Моторен блок | | | |
| Bromage score (n; %) | | | |
| 0-ва степен | 6 (100%) | 5 (83,3%) | 1,000 |
| 1-ва степен | 0 (0%) | 1 (16,7%) | |
| 2-ра степен | 0 (0%) | 0 (0%) | |
| 3-та степен | 0 (0%) | 0 (0%) | |
| Спад в хемодинамичните показатели над 20% от изходните (n, %) | 0 (0%) | 0 (0%) | 1,000 |
| Допълнителна медикация (n, %) | 0 (0%) | 0 (0%) | 1,000 |
| Ранни postanестезионни усложнения: | | | |
| • Глобус везикалис | 0 (0%) | 0 (0%) | 1,000 |
| • Гадене, повръщане | 0 (0%) | 0 (0%) | |
| Време до поява на първи следоперативни болкови симптоми (минути \pm SD) | 113,17 \pm 15,11 | 99,83 \pm 11,51 | 0,118 |

като избора на регионална техника изисква познаване на инервацията в областта на хирургичното дразнене. Причините, водещи до дискомфорт и болково дразнене при извършването на МРТ/УЗ-ТПБ (Фигура 1) и съпътстващата инервация в областите са както следва:[20]

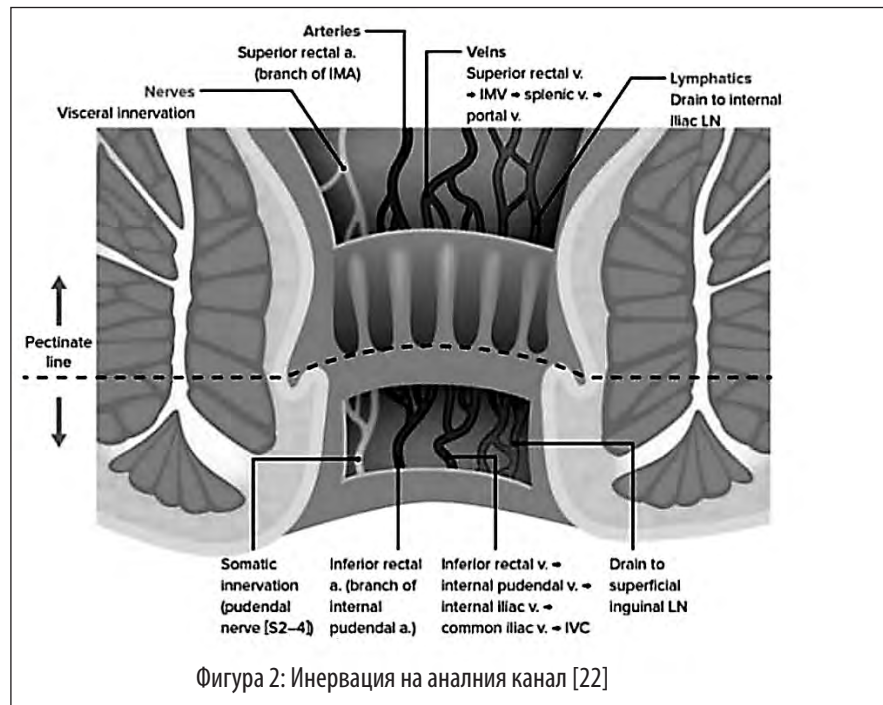
1. Позициониране и манипулиране на ректалния трансдюсер в аналния канал, който се инерви-

ра от аферентни клонове на S2-S5 гръбначно-мозъчни сегменти. Под нивото на linea pectinea инервацията се осъществява от клонове на n. pudendus, а над нивото на linea pectinea от клонове на plexus hypogastricus inferior.[22] (Фигура 2)

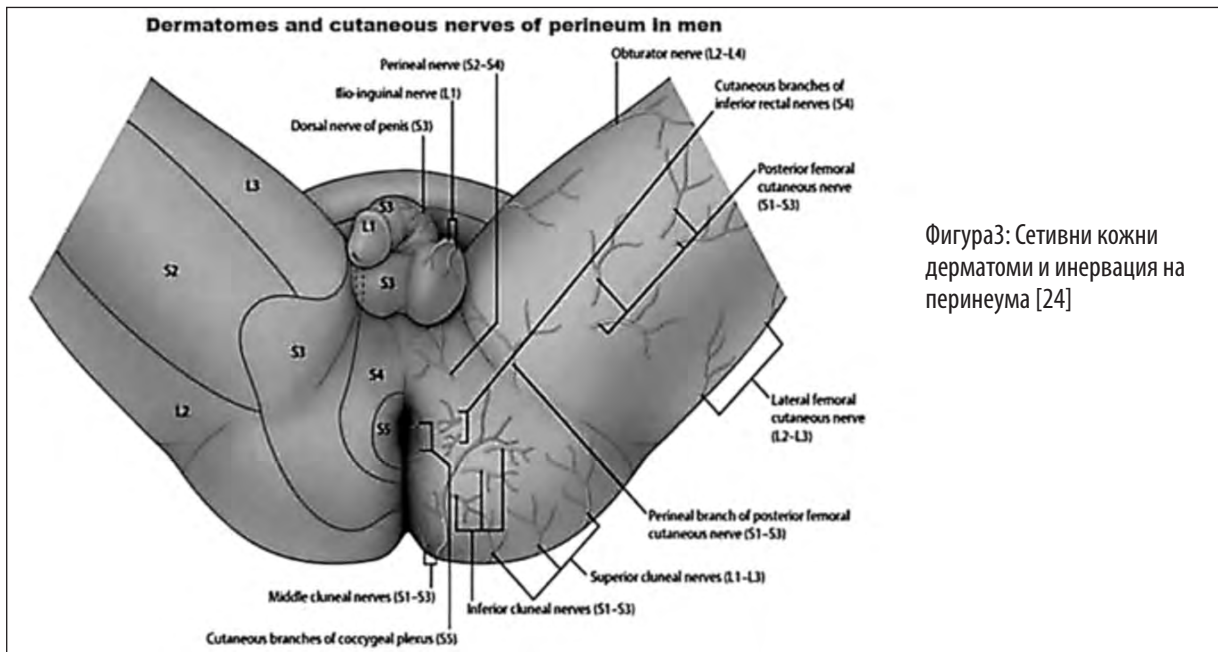
2. Пункция на кожата и подкожната тъкан в перинеалната област между скротума и ануса. Кожата се инервира от аферентни клонове на



Фигура 1: Болкови причини, съобразени с дразнителя и различията в топографската сетивна инервация при извършване на МРТ/УЗ-ТПБ [21]



Фигура 2: Инервация на аналният канал [22]



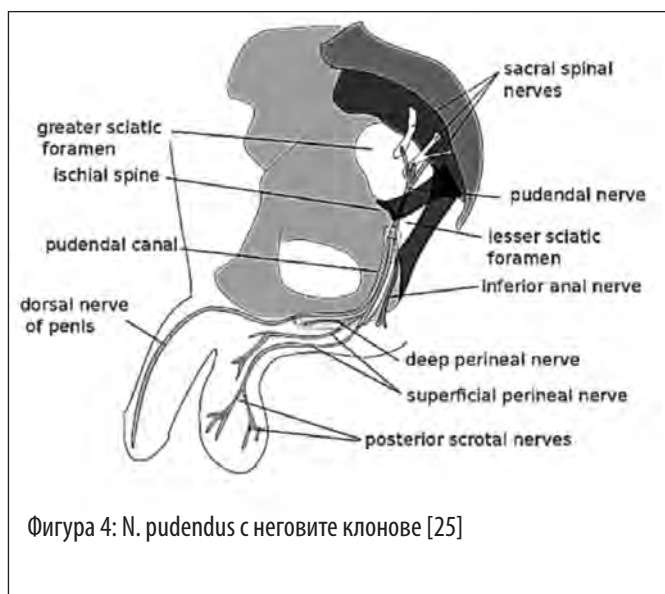
Фигура 3: Сетивни кожни дерматомати и инервация на перинеума [24]

S4 гръбначномозъчен сегмент и по-конкретно от n. perinealis, клон на n. pudendus (Фигура 3 и 4), а подкожната тъкан от нервни окончания, произлизаци от S2-S4 гръбначномозъчни сегменти. [23]

напълно изяснена. Сетивната инервация се осъществява от plexus hypogastricus (superior and inferior), основно от L5-S1 и в по-малка степен от Th12-L2 и S2-S4 гръбначномозъчни сегменти. [26] (Фигура 5)

3. Пункция и откъсване на материал от простатната жлеза, чиято инервация е сложна и не е

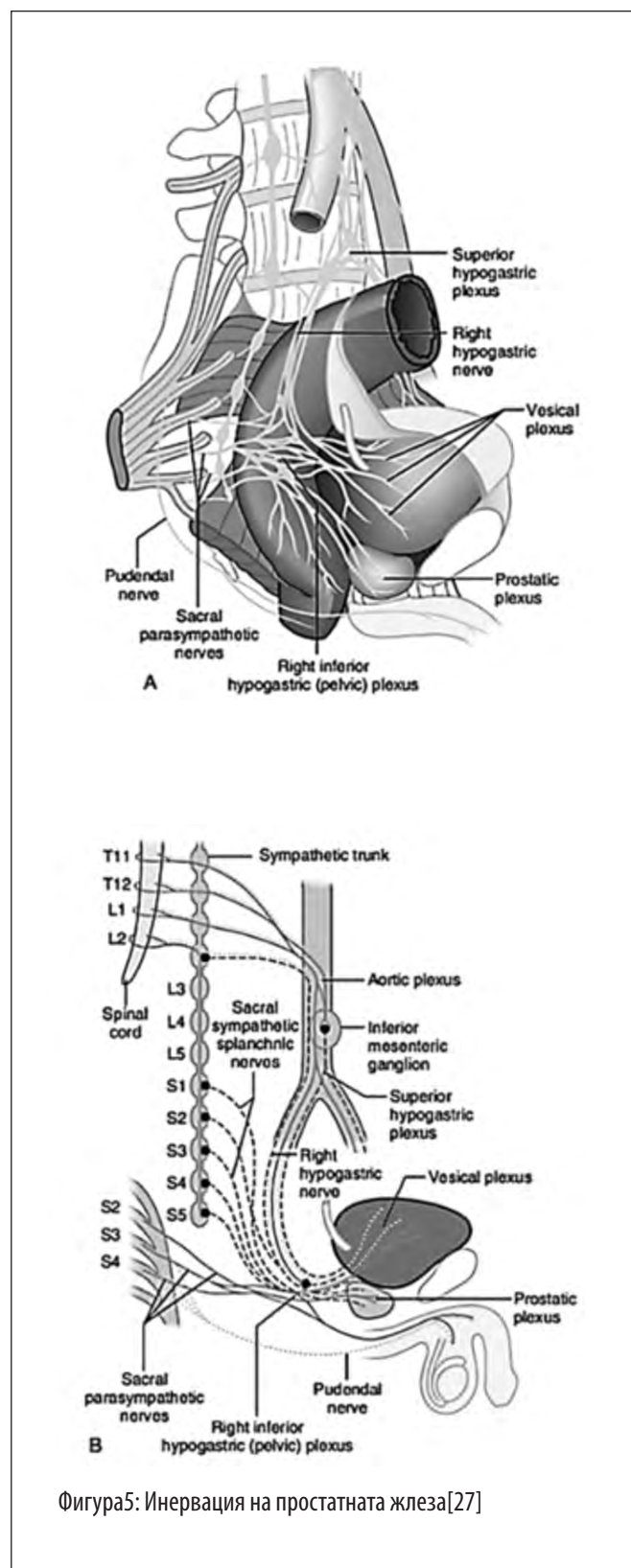
Въз основа на гореописаната инервация и стимулите, водещи до болково дразнене, се достига до из-



вода, че за пълното обезболяване чрез методите на регионалната анестезия е необходимо прекъсването на сетивния пренос на информация към Th12-L2 и L5-S5 гръбначномозъчни сегменти. Това е възможно чрез извършване на класическа спинална анестезия, което е свързано с употреба на висока доза локален анестетик, водещо от своя страна до хемодинамична нестабилност, необходимост от допълнителна медикация и забавено възстановяване на пациента.[28]

Saddle block анестезията е производна на класическата спинална анестезия, основно прилагана в аноректалната хирургия, при която се използва ниска доза хипербарен разтвор на локален анестетик и се осигурява обезболяване на перинеума. Основните предимства на saddle block анестезията са хемодинамична стабилност и ниска честота на моторна блокада в долните крайници.[29] Хипотетично, чрез приложението на saddle block анестезия при МРТ/УЗ-ТПБ, се постига обезболяване на аналния канал за позиционирането и манипулирането на ректалния трансдюсер и на кожата и подкожните тъкани в областта между ануса и скротума - за преминаването на биопсичната игла през тях. По литературни данни най-болезнената част е позиционирането на ректалния трансдюсер в аналния канал. [30,31]

Употребата на хипербарен разтвор на локален анестетик е ключов момент в извършването на saddle block анестезия. Хипербарният разтвор на прилокаин хидрохлорид 2% е с бързо начало и интермедиерна



продължителност на действие, съпроводен от бързо възстановяване от анестезия и ниска честота на постоперативна уринарна ретенция и транзиторна неврологична симптоматика, което го прави подходящ за употребата му в ендодневната хирургия.[32] Приложението на saddle block анестезия с хипербарния разтвор на прилокаин хидрохлорид 2% е изследвано в различни дозови режими (10mg, 20mg и 30mg) при перианална хирургия и е установен добър анестетичен профил и възстановяване.[33] В извършеното от нас проучване с 20 mg прилокаин хидрохлорид 2% се постигна пълна анестезия на аналния канал, кожата и подкожието в областта между ануса и скротума за извършване на МРТ/УЗ-ТПБ с продължителност около 30 мин., но не се постигна добро ниво на обезболяване на простатната жлеза при пунктирането ѝ.

От анатомична гледна точка простатната жлеза получава сетивна инервация от торакални и лумбални гръбначномозъчни сегменти, които не се блокират при извършването на saddle block анестезия.[26] Това обяснява защо в групата на пациентите, които не са получили интравенозен опиат, част от тях се оплакват от нискостепенно болково дразнене при манипулиране с биопсичната игла върху простатната жлеза. Gomella и колектив установяват, че повишената предоперативна тревожност е рисков фактор за наличие на силна болка при извършване на МРТ/УЗ-ТПБ под локална анестезия (интратректална топикална анестезия и перипростатна нервна блокада) с VAS – 3,9 +/- 2,1 при прилагането на локалния анестетик и VAS – 3,1 +/- 2,3 при извършването на преоперативната.[19] В проведеното от нас проучване пациентите получили интравенозен опиат не съобщават за наличие на болка при пунктирането на простатната жлеза. Причината за наличие на болка при част от пациентите в групата без приложение на интравенозен опиат би се обяснила или с наличие на високо по степен предоперативно напрежение и по-висока възприемчивост за болка или биопсиране на участъци, получаващи основно инервация от неблокирани от saddle block анестезията гръбначномозъчни сегменти. Липсата на болка в същата тази група би се обяснило с ниско предоперативно напрежение и по-ниска възприемчивост за болка, т.е. пациентът изпитва лекостепенна търпима болка, за която не съобщава.

Saddle block анестезията е с доказани преимущества пред локалните техники за обезболяване при из-

вършване на транскректална простатна биопсия[34,35] като в литературата липсват данни за ефективността ѝ при МРТ/УЗ-ТПБ. В проведеното от нас проучване се установи пълно обезболяване от saddle block анестезията и липса на необходимост от деново калибриране за сливане на МРТ/УЗ образите в следствие от болково-свързано движение на пациента с 20mg хипербарен разтвор на прилокаин хидрохлорид 2% при комбиниране с интравенозен фентанил в доза - 1mcg/kg, на фона на добра хемодинамична стабилност, ниска степен на моторна блокада в долните крайници, бързо възстановяване от анестезия и ниска честота на анестезиологични усложнения. Групата без интравенозен опиат се различава единствено с непълно купиране на болковата симптоматика при пункцията на простатната жлеза.

Недостатъци на текущото проучване:

- Малък брой включени пациенти
- Не е използвана VAS при пациентите с наличие на болка по време на процедурата
- Не е определено нивото на сетивната блокада по дерматомен тип и спада ѝ във времето
- Не са проследени отложените във времето усложнения, като постпункционно главоболие и наличие и характер на транзиторна неврологична симптоматика

ЗАКЛЮЧЕНИЕ:

Нискодозовата saddle block анестезия с 20 mg хипербарен разтвор на прилокаин хидрохлорид 2% в комбинация с интравенозно приложение на фентанил в доза - 1mcg/kg е сигурна анестетична техника, асоциирана с отличен аналгетичен профил, ниска честота на анестезия-свързани усложнения и бързо възстановяване при пациенти, подложени на МРТ/УЗ-ТПБ.

БИБЛИОГРАФИЯ:

1. Bray F, Ferlay J, Soerjomataram I, Siegel RL, Torre LA, Jemal A. Global cancer statistics 2018: GLOBOCAN estimates of incidence and mortality worldwide for 36 cancers in 185 countries. *CA Cancer J Clin.* 2018; 68:394-424.
2. Li M, Chen T, Zhao W, Wei C, Li X, Duan S, Ji L, Lu Z, Shen J. Radiomics prediction model for the improved diagnosis of clinically significant prostate cancer on biparametric MRI. *Quant Imaging Med Surg.* 2020; 10:368-79.
3. Muthuveloe D, Telford R, Viney R, Patel P. The detection and

- upgrade rates of prostate adenocarcinoma following transperineal template-guided prostate biopsy - a tertiary referral centre experience. *Cent European J Urol.* 2016; 69:42-7.
4. Mai Z, Xiao Y, Yan W, Zhou Y, Zhou Z, Liang Z, Ji Z, Li H. Comparison of lesions detected and undetected by template-guided transperineal saturation prostate biopsy. *BJU Int.* 2018; 121:415-20.
 5. Xiang J, Yan H, Li J, Wang X, Chen H, Zheng X. Transperineal versus transrectal prostate biopsy in the diagnosis of prostate cancer: a systematic review and meta-analysis. *World J Surg Oncol.* 2019; 17:31.
 6. Kasivisvanathan V, Rannikko AS, Borghi M, et al. MRI-Targeted or standard biopsy for prostate-cancer diagnosis. *N Engl J Med.* 2018; 378:1767–77.
 7. Христофоров С, Петров П, Гъцев О, Петкова К, Салтиров И. МРТ/УЗ (fusion) насочена трансперинеална простатна биопсия. *Ендоурология и минимално инвазивна хирургия.* 2019; 7(1):5-11
 8. Христофоров С, Петров П, Гъцев О, Петкова К, Салтиров И. Сравнителен анализ на ефективността и безопасността между системна TRUS насочена биопсия и трансперинеална MRI/ US насочена простатна биопсия. *Ендоурология и минимално инвазивна хирургия.* 2020; 8(1):34-41
 9. Ukimura O, Coleman JA, de la Taille A, Emberton M, Epstein JI, Freedland SJ, Giannarini G, Kibel AS, Montironi R, Ploussard G, Roobol MJ, Scattoni V, Jones JS. Contemporary role of systematic prostate biopsies: indications, techniques, and implications for patient care. *Eur Urol.* 2013; 63:214-30.
 10. Stefanova V, Buckley R, Flax S, et al. Transperineal prostate biopsies using local anesthesia: experience with 1,287 patients. Prostate cancer detection rate, complications and patient tolerability. *J Urol.* 2019; 201(6):1121-1126.
 11. Bass EJ, Donaldson IA, Freeman A, et al. Magnetic resonance imaging targeted transperineal prostate biopsy: a local anaesthetic approach. *Prostate Cancer Prostatic Dis.* 2017; 20: 311-317.
 12. Iremashvili VV, Chepurov AK, Kobaladze KM, Gamidov SI. Periprostatic local anesthesia with pudendal block for transperineal ultrasound-guided prostate biopsy: a randomized trial. *Urology.* 2010; 75:1023-1027.
 13. Udeh EI, Amu OC, Nnabugwu II, Ozoemena O. Transperineal versus transrectal prostate biopsy: our findings in a tertiary health institution. *Niger J Clin Pract.* 2015; 18:110-4.
 14. Ong WL, Weerakoon M, Huang S, et al. Transperineal biopsy prostate cancer detection in first biopsy and repeat biopsy after negative transrectal ultrasound-guided biopsy: the Victorian Transperineal Biopsy Collaboration experience. *BJU Int.* 2015; 116:568-76.
 15. Bonekamp D, Schelb P, Wiesenfarth M, Kuder TA, Deister F, Stenzinger A, Nyarangi-Dix J, Rothke M, Hohenfellner M, Schlemmer HP, Radtke JP. Histopathological to multiparametric MRI spatial mapping of extended systematic sextant and MR/TRUS-fusion-targeted biopsy of the prostate. *Eur Radiol.* 2019; 29:1820-30.
 16. Kosarek CD, Mahmoud AM, Eyzaguirre EJ, Shan Y, Walser EM, Horn GL, Williams SB. Initial series of magnetic resonance imaging (MRI)-fusion targeted prostate biopsy using the first transperineal targeted platform available in the USA. *BJU Int.* 2018; 122:909-12.
 17. Wang J, Wang L, Du Y, He D, Chen X, Li L, Nan X, Fan J. Addition of intrarectal local analgesia to periprostatic nerve blockade improves pain control for transrectal ultrasonography-guided prostate biopsy: A systematic review and meta-analysis. *Int J Urol.* 2015; 22:62-8.
 18. Otunctemur A, Dursun M, Besiroglu H, Can Polat E, Cakir SS, Ozbek E, Karadeniz T. The effectivity of periprostatic nerve blockade for the pain control during transrectal ultrasound guided prostate biopsy. *Arch Ital Urol Androl.* 2013; 85:69-72.
 19. Marra G, Zhuang J, Marquis A, Zhao X, Callaris G, Kan Y, Oderda M, Huang H, Faletti R, Zhang Q, Molinaro L, Wang W, Bergamasco L, Guo H, Gontero P. Pain in men undergoing transperineal free-hand multiparametric MRI fusion-targeted biopsies under local anesthesia: Aotcomes and predictors from a multicenter study of 1,008 patients. *J Urol.* 2020; 204(6):1209-1215
 20. Nash PA, Bruce JE, Indudhara R, Shinohara K. Transrectal ultrasound guided prostatic nerve blockade eases systematic needle biopsy of the prostate. *J Urol.* 1996; 155:607-9.
 21. Cancer Research UK uploader, Diagram showing a transperineal prostate biopsy. Wikimedia commons. 2016. https://commons.wikimedia.org/wiki/File:Diagram_showing_a_transperineal_prostate_biopsy_CRUK_473.svg
 22. Kapoor VK. Anal Canal Anatomy. Medscape. 2016. <https://emedicine.medscape.com/article/1990236-overview>
 23. Kinter KJ, Newton BW. Anatomy, Abdomen and Pelvis, Pudendal Nerve. [Updated 2021 Sep 13]. In: StatPearls [Internet]. Treasure Island (FL): StatPearls Publishing; 2022 Jan-. Available from: <https://www.ncbi.nlm.nih.gov/books/NBK554736/>
 24. Dermatomes and cutaneous nerves of the perineum in men. UCCPS – Prostatitis, Interstitial cystitis. forum. <https://www.ucpps.men/viewtopic.php?t=9370>
 25. Paul R. "3 - Lower Limb Nerve Supply". *Essential Clinically Applied Anatomy of the Peripheral Nervous System in the Limbs.* Academic Press. 2015: 101–177.
 26. Rodrigues A, Tobias-Machado M, Wroclawski E. Prostate innervation and local anesthesia in prostate procedures. *Revista do Hospital das Clínicas.* 2002; 57:287-92.

27. Parthasarathy S. ANAESTHETIC MANAGEMENT OF TURP, Mahatma Gandhi medical college and research institute , puducherry – India
28. Olawin AM, M Das J. Spinal Anesthesia. [Updated 2021 Jul 2]. In: StatPearls [Internet]. Treasure Island (FL): StatPearls Publishing; 2022 Jan-. Available from: <https://www.ncbi.nlm.nih.gov/books/NBK537299/>
29. Maryam A, Sajjad H. Saddle Anesthetic Block. [Updated 2021 Sep 21]. In: StatPearls [Internet]. Treasure Island (FL): StatPearls Publishing; 2022 Jan-. Available from: <https://www.ncbi.nlm.nih.gov/books/NBK551715/>
30. Yan P, Wang XY, Huang W, Zhang Y. Local anesthesia for pain control during transrectal ultrasound-guided prostate biopsy: a systematic review and meta-analysis. *J Pain Res.* 2016; 9:787-96.
31. Demirtaş A, Sönmez G, Tombul ŞT, Demirtaş T. Comparison of pain levels in fusion prostate biopsy and standard TRUS-Guided biopsy. *International braz j urol : official journal of the Brazilian Society of Urology.* 2020; 46(4):557–562.
32. Manassero A, Fanelli A. Prilocaine hydrochloride 2% hyperbaric solution for intrathecal injection: a clinical review. *Local Reg Anesth.* 2017; 10:15-24
33. Gebhardt V, Herold A, Weiss C, Samakas A, Schmittner MD. Dosage finding for low-dose spinal anaesthesia using hyperbaric prilocaine in patients undergoing perianal outpatient surgery. *Acta Anaesthesiol Scand.* 2013; 57(2):249–256.
34. Obi AO, Okafor VU, Nnodi PI. Prospective randomized trial of spinal saddle block versus periprostatic lignocaine for anesthesia during transrectal prostate biopsy. *Urology.* 2011 Feb; 77(2):280-5.
35. Bamigboye JO, Olateju SO, Faponle AF, Salako AA. Saddle Block for Transrectal Prostate Biopsy: A Comparison of the Analgesic Efficacy of 0.25% Bupivacaine and 0.375% Ropivacaine. *Annals of Health Research.* 2021; 7(3):292-301.

Адрес за кореспонденция:

Д-р Венцислав Димов
Военномедицинска академия – гр. София
Катедра „Анестезиология и интензивно лечение“
Бул. „Георги Софийски“ 3
София 1606
e-mail: d_venci_d@yahoo.com

Address for correspondence:

Dr. Ventsislav Dimov
Military Medical Academy of Sofia
Department of Anesthesiology and intensive care
3 „Georgi Sofiiski“ blvd.
Sofia 1606
e-mail: d_venci_d@yahoo.com

Ефективност и безопасност на минимално инвазивната перкутанна нефролитотрипсия при пациенти с долно-полюсни конкременти с размер 1-2 см

О. Гъцев, В. Тодорова, К. Христов, П. Петров, К. Петкова, И. Салтиров

Катедра урология и нефрология, Военномедицинска академия, София

Efficacy and safety of minimally invasive percutaneous nephrolithotomy in patients with lower pole kidney stones 1-2 cm in diameter

O. Gatsev, V. Todorova, K. Hristov, P. Petrov, K. Petkova, I. Saltirov

Department of Urology and Nephrology, Military Medical Academy, Sofia

РЕЗЮМЕ

Въведение: Анатомичните особености на чашките на долния полюс играят важна роля при лечението на уролитиазата. Оптималните възможности за лечение на долнополюсни камъни с диаметър под 2 см все още са дискусативна тема. Екстракорпоралната литотрипсия (SWL) е неинвазивен метод, но е възпрепятстван като избор при пациенти с неблагоприятни фактори за литотрипсия, поради ниската честота на пълно изчистване на конкрементите и значителен процент налагащ повторно лечение. Доказано е, че ретроградната интрауретрална хирургия (RIRS) има висока честота на пълно изчистване на конкрементите особено след разработването на съвременните флексибилни ендоскопи. От друга страна неблагоприятната анатомия и значителни разходи за консумативи се явяват ограничаващи фактори за тази техника, както и по-дългото оперативно време на работа, особено в случаи с голям размер на камъка. С миниатюризацията на перкутанния подход и намаляване на морбидитета, минимално инвазивната перкутанна нефролитотомия (mini-PCNL) е обещаващ метод за лечение на камъни в долния полюс като едноетапна процедура. **Целта** на това проучване е да се изследва ефикасността и безопасността на мини-PCNL за лечение на камъни в долния полюс с размер 1-2 см.

Материал и методи: Извърши се ретроспективен анализ на медицинските досиета на 54 пациенти с камъни в долния полюс 1-2 см, лекувани в Клиниката по Ендурология и ЕКЛ на Военномедицинска академия, София в периода Януари 2020 – Януари 2022 г. При всички пациенти беше извършена техниката mini-PCNL под спинална анестезия в положение по корем под рентгенов контрол с размер на шифта 18 Fr, използвайки семиригиден нефроскоп и Ho:YAG лазер за литотрипсия. Процентът без остатъчни камъни се определя като липса на фрагменти ≥ 2 mm. Анализирани са данните за предоперативните характеристики на пациентите, честотата на пълно изчистване на камъни, оперативните времена, интра- и следоперативните усложнения.

Резултати: Средната възраст на пациентите беше $54,68 \pm 11,99$ години. Средната повърхност на камъните беше $169,02 \pm 57,40$ mm², а средната плътност $1112,26 \pm 250,47$ HU. Процентът без остатъчни камъни с пълно изчистване след една процедура е 96,3 % (52 пациенти). 14,8% от пациентите са имали предоперативна инфекция на пикочните

ABSTRACT

Introduction: Anatomical features of the lower pole calyces plays an important role in the treatment of urolithiasis. The optimal treatment options for lower pole stones with a diameter below 2 cm are controversially discussed. Extracorporeal shock wave lithotripsy (SWL) is non-invasive, but is hampered by low stone-free rates and a significant retreatment rate in patients with unfavourable factors for lithotripsy. Retrograde intrarenal surgery (RIRS) has been demonstrated to have high stone-free rates since the development of modern flexible endoscopes. But the long operative time in the case of a large stone burden, unfavourable anatomy and considerable costs for consumables represent limiting factors for this technique. With the miniaturization of percutaneous approach and decreasing the morbidity, minimally invasive percutaneous nephrolithotomy (mini-PCNL) is a promising method for treatment of lower pole stones in one stage procedure. **The objective** of this study is to investigate the efficacy and safety of mini-PCNL for the treatment of lower pole stones 1-2 cm.

Material and methods: The medical records of 54 patients with lower pole kidney stones 1-2 cm, treated at the Clinic of Endurology and SWL, Military Medical Academy, Sofia between January 2020 to January 2022, were retrospectively reviewed. All patients underwent mini-PCNL under spinal anesthesia in prone position with fluoroscopic guidance through 18 Fr sheath using semirigid nephroscope and Ho:YAG laser for lithotripsy. Stone-free rate was defined as absence of residual fragments ≥ 2 mm. Data on patients' preoperative characteristics, stone-free rates, operating times, intra- and postoperative complications were analyzed.

Results: Patients mean age was $54,68 \pm 11,99$ years. Mean stone surface was $169,02 \pm 57,40$ mm² and mean CT stone density was $1112,26 \pm 250,47$ HU. Stone-free rate after single procedure was 96,3 % (52 patients). 14,8% of patients had preoperative urinary tract infection. Mean operative time was $27,46 \pm 12,40$ min and mean hospital stay - $2,5 \pm 1,17$ days. The mean Hgb drop was $11,9 \pm 15,6$ g/l. Lower pole puncture was performed in all patients. Two tracts were required in 1 (1,9 %) patient. One patient had intraoperative haemorrhage at the end of the procedure. Postoperative complications

пътшица. Средното оперативно време беше $27,46 \pm 12,40$ минути, а средният болничен престой - $2,5 \pm 1,17$ дни. Средният спад на хемоглобина е $11,9 \pm 15,6$ гр/л. Перкутанният достъп при всички пациенти е извършен през долна група чашки. Два перкутанни канала бяха създадени при 1 (1,9 %) пациент. Един пациент имаше интраоперативно кървене в края на процедурата. Следоперативни усложнения бяха наблюдавани при 2 (3,8%) пациенти: следоперативна треска $t > 38,5^\circ \text{C}$ при 1 пациент (1,9%) и постоперативна AV-фистула при 1 (1,9%) пациент, при който се проведе хемотрансфузия и селективна емболизация. При 2 пациенти имаше допълнителни процедури: при 1 пациент се извърши интубация на уретера със стент JJ и при 1 уретероскопия за литотрипсия на фрагменти.

Заклучение: Различни фактори играят важна роля при вземане на решение за оптимален метод при лечението на долно полюсни конкременти. Резултатите от това проучване предполагат, че mini-PNL е ефективна и безопасна процедура с висока честота без остатъчни камъни след литотрипсия и нисък процент на усложнения при пациенти с бъбречни конкременти разположени в долния полюс, неблагоприятни за екстракорпорална литотрипсия и флексибилна уретерореноскопия.

Ключови думи: минимално инвазивна перкутанна нефролитотрипсия, долен бъбречен полюс, уролитиаза

ВЪВЕДЕНИЕ

Честотата на бъбречнокаменната болест варира между 1% до 20% в световен мащаб [1]. През последните десетилетия хирургичното лечение на уролитиазата се промени значително с въвеждането на минимално-инвазивните техники в клиничната практика като екстракорпоралната литотрипсия (SWL), уретерореноскопията (URS, fURS) и перкутанната нефролитотрипсия (PCNL). Лапароскопската, робот-асистирана и отворена хирургия намират приложение само в изключително селектирани случаи. Днес, подходът при лечението на конкременти в бъбрека се определя от множество фактори свързани с пациента (хабитус, придружаващи заболявания, приемане на антикоагуланти или други медикаменти), от анатомичните особености и налични аномалии в архитектурата на колекторната система и функционалното състояние на бъбрека, от фактори свързани с конкремента (размер, брой, локализация, химичен състав) от опита и професионалната квалификация на оператора, от инструментариума с който той разполага и др.

Все още терапевтичният метод за лечение на конкременти в долна група чашки е под дебат. Според настоящите препоръки на Европейската асоциация по Урология (EAU Guidelines) литотрипсията на конкременти до 2 см включва като опция fURS и PCNL в случаите, когато има неблагоприятни фактори за извършване на SWL [2]. От друга страна високата ефективност на инвазивните методи с ниската честота на усложнения ги направи по-предпочитани техники в много

were observed in 2 (3,8 %) patients: postoperative fever $t > 38.5^\circ \text{C}$ in 1 patient (1,9%) and postoperative AV-fistula in 1 (1,9%) patient, who needed hemotransfusion and selective embolization. 2 patients required auxiliary procedures: 1 patient needed stent JJ and 1 underwent ureteroscopy for fragments in ureter.

Conclusion: Various factors are important for management of lower pole kidney stones and should be taken into consideration, when choosing the optimal treatment modality. The results from this study suggest that mini-PCNL is an effective and safe procedure with high stone free rates and low complication rates in patients with lower pole kidney stones unfavourable for SWL and RIRS.

Key words: minimally invasive nephrolithotomy, lower pole kidney, urolithiasis

от урологичните центрове. Важно е да се подчертае, че минимално-инвазивната перкутанна нефролитотрипсия (mini-PNL) не е включена в настоящите насоки като отделна хирургична техника от стандартната.

SWL е най-малко инвазивният метод за лечение на нефролитиаза, обаче е с най-ниска ефективност при долно полюсни конкременти за разлика от ендоскопските процедури [3]. Mini PNL се дефинира като техника с размер на перкутанен достъп между 14 и 22 Fr [2]. Има доказателства, че mini-PNL показва сравнима ефективност и безопасност със стандартната техника, но с по-ниска честота на кървене, хемотрансфузия, болка и продължителност времето на хоспитализация [4,5].

Понастоящем лечението на долно полюсни бъбречни камъни е предизвикателство за ендouroлозите с противоречив избор на метод за лечение [6]. В направената литературна справка няма точни доказателства кой е оптималния метод за бъбречни камъни 10-20 мм [7].

Цел на това ретроспективно проучване е да се оцени ефективността и безопасността на mini-PNL при лечение на конкременти в бъбрека с размери 10-20 мм.

МАТЕРИАЛ И МЕТОДИ

Извърши се ретроспективно проучване на данните от медицинските досиета на 54 пациенти с бъбречни конкременти с размер 10-20 mm, лекувани в Клиниката по Ендouroлогия и ЕКЛ, на Катедра урология и нефрология на ВМА София, за периода януари 2020

г. – януари 2022 г. Ретроспективно се сравниха и анализираха получените резултати от предоперативните и постоперативните характеристики на пациентите, ефективността на двата метода и честотата на интра- и постоперативни усложнения.

Предоперативни изследвания

Предоперативното изследване на пациентите включваше анамнеза, физикален статус, оценка на предоперативния риск по ASA, лабораторни показатели, характеристика и химичен състав на конкрементите, честота на рецидивна литиаза, ефективност след една процедура, усложнения и тяхното лечение, средно оперативно време и болничен престой. За планиране на оперативния достъп и оценка на бъбречната анатомия предоперативно бяха извършени ехография и рентгеново контрастно изследване на отделителната система (венозна урография и/или компютърна томография). Размерите на камъка бяха определяни от най-дългия и най-късия диаметър, измерен на рентгенологичните изследвания, а при множествена литиаза – от сумата на най-големите диаметри.

Оперативна техника

Техниката на mini-PNL включваше ретроградна катетеризация на уретера и ретроградна уретеропиелография (Фиг. 1), пункция на бъбрека под рентгенов (Фиг. 2) или ехографски контрол и дилатация на нефростомен канал с едностъпков метален дилататор 15 Fr. Върху дилататорът се въвежда работен Amplatz шафт в външен диаметър 18 Fr, през който се въвежда нефроскоп 12 Fr (Richard Wolf, модел Lahme, Germany) (Фиг. 3). Литотрипсията на конкремента се извършва с 365 μm лазерен светловод и 80/100W Holmium:YAG лазер (VersaPulse PowerSuite, Lumenis) (Фиг. 4), като фрагментите се евакуират през Amplatz шафта с помощта на т.нар. "vacuum cleaner" ефект, създаден от ретроградния поток на промивната течност през шафта, при изваждане на нефроскопа. В края на всяка операция рутинно се поставя нефростома 12 Fr, която се сваля на първи постоперативен ден.

Постоперативно проследяване

За оценка на терапевтичния резултат при всички пациенти бяха прилагани образни методи, включващи трансабдоминална ехография и обзорна рент-

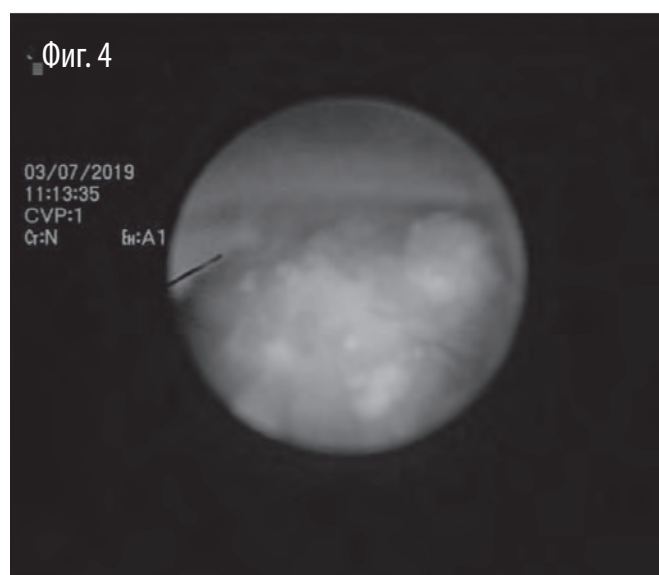
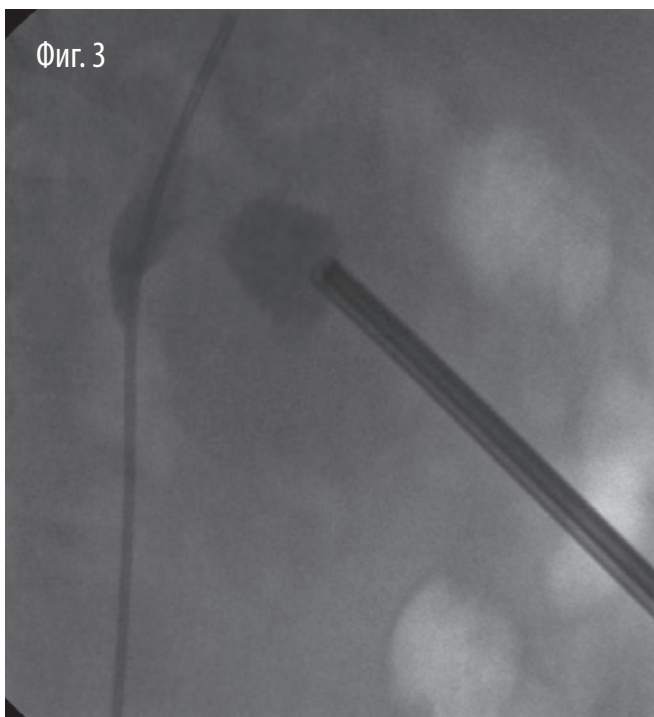
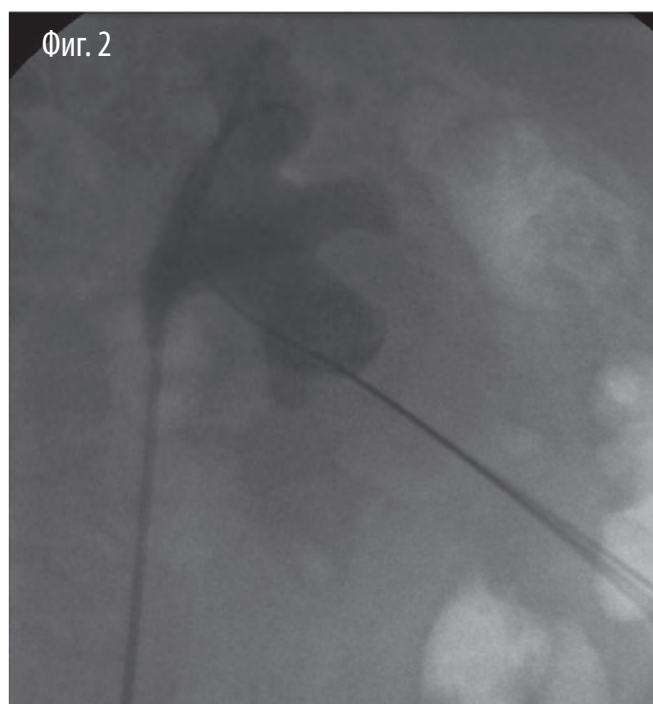
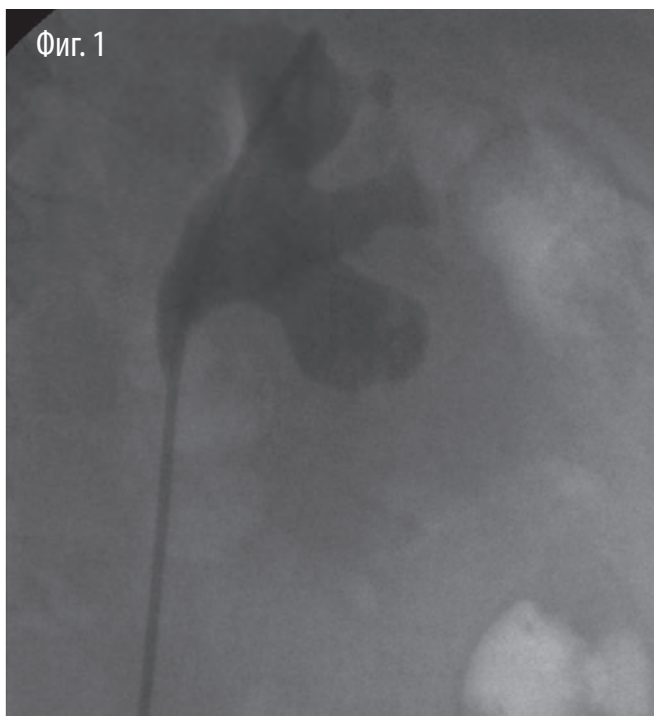генография на 1ви следоперативен месец. Ефективността на операцията беше определяна по липсата на остатъчни фрагменти от конкрементите или наличието на остатъчни фрагменти с размери под 2 мм на контролното образно изследване. Оперативното време беше изчислявано от момента на позициониране на пациента на операционната маса в положение за операция и подготовка на оперативното поле, до завършването на операцията. Безопасността на метода беше определяна по честотата на интра- и постоперативните усложнения. Критерий за постоперативен фебрилитет беше наличието на фебрилитет $t \geq 38,5^\circ \text{C}$ в постоперативния период, без наличието на диагностични критерии за сепсис.

Статистически анализ

Сравнителният анализ на базата данни от двете групи пациенти се извърши чрез Student t-test, Pearson chi-square и Fisher's exact test при ниво на значимост $p < 0,05$. Анализите бяха извършени със SPSS v.19.

РЕЗУЛТАТИ

Предоперативните клинични характеристики на пациентите са представени в (Таблица 1). При всички пациенти беше извършена mini-PNL с един перкутанен канал. Демографски, средната възраст на пациентите беше $54,68 \pm 11,99$ години. Средната плътност на конкрементите от извършената предоперативно КАТ на абдомен и малък таз беше $1112,26 \pm 250,8$ HU. Средният размер на камъните беше $16,31 \pm 3,08$ мм. При 20,4% от пациентите имахме анамнестични данни за рецидивираща уролитиаза. 1 от пациентите беше с единствен бъбрек. При 14,8 % от пациентите се доказа предоперативна уринарна инфекция от проведената урокултура. Ефективността на метода след една процедура беше 96,3% (Таблица 2). При 2 (5,36%) пациенти беше извършена tubeless процедура. Средното оперативно време беше $27,46 \pm 12,4$ минути, а средния болничен престой $2,5 \pm 1,17$ дни. Средният спад на хемоглобина беше $11,9 \pm 15,6$ г/л. При 1 пациент със следоперативна AV фистула се извърши селективна реновазография с емболизация. Постоперативно при 1 (1,9%) пациент имаше фебрилитет $t > 38,5^\circ \text{C}$. При 1 от пациентите имаше следоперативна бъбречна колика и се извърши уретероскопия. При 2 пациенти се наложи повторна хоспитализация за екстракция на стент JJ и SWL на резидуален фрагмент.



Фиг. 1 Ретроградна катетеризация на уретера и ретроградна уретеропиелография.

Фиг. 2 Пункция на бъбрека под рентгенов контрол

Фиг. 3 Въведен нефроскоп 12 Fr (Richard Wolf, модел Lahme, Germany) през долна чашка в кухинната система на бъбрек

Фиг. 4 Литотрипсията на конкремента щ с 365 μ m лазерен светловод и 80/100W Holmium:YAG лазер (VersaPulse PowerSuite, Lumenis) – ендоскопски образ

| Таблица 1 Предоперативни и демографски характеристики на пациентите | Mini-PCNL |
|---|---------------------|
| Средна възраст (възраст \pm SD) | 54,68 \pm 11,99 |
| BMI (kg/m ² \pm SD) | 28,89 \pm 3,80 |
| мъж/жена % | 57,4/42,6 |
| Предоперативна позитивна урокултура % | 14,8 % |
| Единствен бъбрек (n,%) | |
| • Контралатерална нефректомия | 1 (1,9%) |
| • Контралатерална афункция | 0 (0%) |
| Рецидивна уролитиаза (n,%) | 11 (20,4%) |
| Средна повърхност на камъка (mm ² \pm SD) | 169,02 \pm 57,4 |
| Средна широчина на камъка (mm \pm SD) | 12,64 \pm 3,01 |
| Средна дължина на камъка (mm \pm SD) | 16,31 \pm 3,08 |
| Среден предоперативен креатинин (μ mol/l \pm SD) | 84,22 \pm 22,11 |
| Предоперативен среден хемоглобин (g/l \pm SD) | 142,22 \pm 13,4 |
| ASA class (n, %) | |
| • ASA 1 | 37 (68,5%) |
| • ASA 2 | 14 (25,9%) |
| • ASA 3 | 3 (5,6%) |
| Характеристика на камъка (n,%) | |
| • Солитарен конкремент | 41 (75,9%) |
| • Множествена литиаза | 13 (24,1%) |
| Guys Stone Score (n,%) | |
| • Солитарен камък в средната и/или долната чашка или бъбречно легенче с нормална анатомия | 50 (92,6%) |
| • Солитарен камък в горна чашка; множествена литиаза при пациенти с нормална анатомия; или солитарен камък при пациенти с абнормна анатомия | 4 (7,4%) |
| Плътност на камъка (Hounsfield Units) (mean \pm SD) | 1112,26 \pm 250,8 |

ОБСЪЖДАНЕ

Съвременните правила за персонализиран подход при лечението на пациенти с камъни в горния уринарен тракт налагат да се избере метод за лечение, който да осигури максимална ефективност и безопасност, кратък болничен престой и нисък брой на необходимост от допълнителни хоспитализации. Според Европейската Асоциация по Урология (EAU) все още извършването на екстракорпорална литотрипсия е първи избор като метод за лечение на неусложнени конкременти в бъбрека с размери до 20 мм при липса на неблагоприятни фактори [2]. При изследване ефективността на екстракорпоралната

| Таблица 2 Резултати | Mini-PCNL |
|--|-------------------|
| Пълно изчистване на камъка след една процедура (n,%) | 52 (96,3%) |
| Tubeless процедура (n,%) | 2 (3,8%) |
| Допълнителна процедура (n,%) | |
| • Stent JJ | 1 (1,9%) |
| • URS | 1 (1,9%) |
| Средно оперативно време (min \pm SD) | 27,46 \pm 12,4 |
| Радиационна доза (mGy) (mean \pm SD) | 33,79 \pm 33,54 |
| Лечение на остатъчни камъни (n,%) | |
| • SWL | 2 (3,8%) |
| Среден спад на хемоглобина (g/l) (mean \pm SD) | 11,9 \pm 15,6 |
| Постоперативни усложнения (n,%) | |
| • фебрилитет t >38.5o C | 1 (1,9%) |
| • AV фистула | 1 (1,9%) |
| • Бъбречна колика | 1 (1,9%) |
| Лечение на усложненията (n,%) | |
| • Медикаментозно лечение | 1 (1,9%) |
| • Селективна емболизация | 1 (1,9%) |
| Среден болничен престой (дни \pm SD) | 2,5 \pm 1,17 |

литотрипсия за солитарни конкременти разположени е пиелона, тя достига до 80%. При лечението на конкременти, разположени в долно полюсни чашки, ефективността на метода спада до 50% [8,9,10]. Затова при лечението на камъни разположени в долно-полюсни чашки ендouroлогичните методи са за предпочитане, поради по-висок процент на пълно отстраняване на камъка в една процедура. Избора на оперативен метод зависи от много фактори – размери и химичен състав на конкремента, локализация на камъка и анатомични особености на колекторната система, хабитус и придружаващи заболявания на пациента, наличен инструментариум и опит на оператора и др.

Процентът на успех е най-критичният показател, който показва ефективността на една оперативна техника. Перкутанната нефролитотрипсия (24-30Fr) е първи метод на избор при лечението на големи по размер и усложнени камъни, осигуряващ по-висок процент пълно изчистване на кухинната система от конкременти в сравнение с SWL и флексибилната уретероскопия (RIRS) [6, 11].

От другата страна стандартната техника е свърза-

на с по-висок процент на усложнения в сравнение с SWL и RIRS [12]. Усложненията най-често са интра- и постоперативна хеморагия, артериовенозна фистула или псевдоаневризма, увреждане на съседни органи, сепсис, хидроторакс и др. Стремелът за намаляване на морбидитета от стандартната техника, доведе до конструирането на по-малки по размер ендоскопи. При създаването на им, Jackman описва оперативна техника със създаване на нефростомен канал 11 Fr, докато Nagele и сътр. използва 18 Fr, а Lahme и сътр. 15 Fr. при приложението на метода при възрастни пациенти. Инвазивността на метода, при запазване на неговата ефективност, доведе до мини-тюризация на инструментите и въвеждането на т.нар mini-PNL техника. Минимално-инвазивната перкутанна нефролитотрипсия за първи път е въведена в педиатричната практика, за лечение на камъни в бъбрека при деца, но много бързо след това започва да се прилага успешно и при възрастни [4,12,13].

В нашия център успешно прилагаме, както стандартна перкутанна нефролитотрипсия (25 Ch), така и mini-PNL (18 Fr) и micro-PNL all seeing needle (4.8 Fr). При сравняването на ефективността на mini-PNL и стандартна PCNL, не се установява значима разлика [14,15]. При направената литературна справка се установява намален риск от кървене, интра- и постоперативни усложнения и по-кратък болничен престой, при използването на инструменти с по-малък калибър [13,16].

Ретроградната интратренална хирургия (RIRS), спрямо PCNL е приемлива алтернатива за лечение на конкременти локализиращи в долно полюсни чашки. Въпреки качествата на съвременните флексибилни ендоскопи, лимитиращите фактори за SWL при лечение на долно полюсни конкременти, се оказват и лимитиращ фактор и за прилагане на RIRS. (неблагоприятната бъбречна анатомия – инфундибулопелвичен ъгъл <30° и ширина на инфундибулула <5мм) [17,18,13,19]. Извършването на RIRS е свързано с по-малко и по-леки усложнения в сравнение с PCNL. Затова, RIRS се предпочита при пациенти с повишен оперативен риск, пациенти с наднормено тегло или при пациенти с нарушен коагулационен статус, при които извършването на перкутанна нефролитотрипсия е противопоказно.

В нашето проучване ефикасността от прилагането на mini-PNL, при лечението на камъни в долно полюс-

ни чашки с размер 1-2 см, беше 96,3% след една процедура. Davis et al, извършват мета-анализ, оценяващ клиничната ефективност и профил на безопасност на mini-PNL за лечение на камъни в бъбреци с размери <1 см и >3,5 см. Тази широка гама от размери на камъните и различната им локализация дава висока хетерогенност като нарушава сравнителния характер с нашето проучване. За да премахнем тази разлика включихме проучвания оценяващи само камъни в долно полюсни чашки с размер на камъните 1-2 см съпадащи с нашия резултат при употребата на техниката [20].

Няколко автора извършват проучване на ефективността на mini-PNL при камъни в долна чашка под 2 см. Kumar et al, включват солитарни рентгенопозитивни конкременти 1-2 см със среден размер 13.3±1.3 мм [21]. Kurck et al, докладват сходни резултати с конкременти с размер 12.6±1.2 мм [22]. В литературата са докладвани различни размери на създаване на перкутанен канал с различни начини на дилатация и енергиен източник за литотрипсия. Mishra et al, докладват за употребата на шафт с размер 14-18 Fr и използване на фасциални дилататори. Нефроскопията е извършена с нефроскоп (12/14 Fr) с лазерен светловод за литотрипсия при 70,4 % от случаите, а при останалите ултразвукова сонда за литотрипсия [16]. Akbulut et al, използват Amplatz дилататори до 18 Fr, последвани от нефроскопия с размер на нефроскопа 17 Fr и лазерна, пневматична или ултразвукова фрагментация на конкрементите [23]. В нашата група пациенти ние използвахме едностъпков метален дилататор 15 Fr с работен Amplatz шафт с външен диаметър 18 Fr, през който се въвежда нефроскоп 12 Fr (Richard Wolf, модел Lahme, Germany) и Holmium:YAG лазер за литотрипсия при всички пациенти, съгласно оперативната техника описана в наши предшестващи проучвания на метода [24,25].

Средното оперативно време беше 27,46±12,4 минути, което беше значително по-късо в сравнение с докладаваното от другите автори Kumar et al, (61±1.3 мин.), Mishra et al., (45.2±12.6 мин), Akbulut et al. (91.9±37.6 мин) [16,21,23]. Важно е да се уточни, че времето при нас е отчетено по време на самата литотрипсия и евакуацията на фрагментите до поставяне на нефростомата, без времето за позициониране на пациента и катетеризирането на кухинната система на бъбрека.

Tubeless процедура извършихме само при 3,8%

от пациентите. Отчитаме сигнификантна разлика при tubeless пациентите докладвани от други автори - Mishra et al. 77.8% (16), Mohamed et al, 80% [26]. От друга страна Akbulut et al., в 100% от случаите използват нефростома за следоперативен дренаж [23].

В нашата серия пациенти отчетохме нисък процент на усложнения - при 1 пациент със следоперативна AV фистула се извърши селективна реновазография с емболизация, при 1 (1,9%) пациент имаше фебрилитет $t > 38.5^{\circ} \text{C}$ и при 1 имаше следоперативна бъбречна колика, което наложи извършването на уретероскопия. При другите автори процентът на усложнения беше значително по-висок - Mishra et al., 11.1% (7.4% треска с фебрилитет и 3.7% перфорация на легенчето [16]. При други като Kumar et al., се установява още по-висок процент на усложнения (24.3%) [21]. Akbulut et al., докладват за 29% следоперативни усложнения. Независимо от това всички автори са на мнение, че този процент е напълно приемлив [23].

При нас средният болничен престой беше $2,5 \pm 1,17$ дни, който е съпоставим с този в другите серии пациенти (Mohamed et al, $2,7 \pm 1,6$ дни, Kumar et al., 3.1 дни, Mishra et al., $3,2 \pm 0,8$ дни) [16,21,26]. Най-вероятно ниската честота и усложнения при всички и големия брой tubeless процедури дава възможност за кратък хоспитализационен период.

Ние докладваме висок процент на пълно изчистване на камъка (SFR) 96,3%. Този процент е напълно сравним със SFR от другите проучвания [13,16,21,22,23].

Настоящото проучване има няколко ограничения. То е ретроспективно върху малка група пациенти. Бъдещи проспективни рандомизирани проучвания върху по-големи групи, ще могат да дадат по-точен отговор за предимствата и недостатъците на перкутанната нефролитотрипсия при лечение на пациенти с бъбречни камъни с тази локализация и размери.

Заклучение: Различни фактори играят важна роля при вземане на решение за оптимален метод при лечението на долно полюсни конкременти. Резултатите от това проучване предполагат, че mini-PNL е ефективна и безопасна процедура с висока честота без остатъчни камъни след литотрипсия и нисък процент на усложнения при пациенти с бъбречни конкременти разположени в долния полюс, неблагоприятни за екстракорпорална литотрипсия и флексибилна уретероскопия.

БИБЛИОГРАФИЯ:

1. Trinchieri ACG et al (2003) Epidemiology. Stone disease. Health Publications, Paris
2. A. Skolarikos, A. Neisius, A. Petřik, members of the EAU Guidelines on Urolithiasis Panel. EAU Guidelines on urolithiasis. Available at: <https://uroweb.org/guidelines/urolithiasis>. Accessed 01 August 2022.
3. Perlmutter AE, Talug C, Tarry WF, Zaslau S, Mohseni H, Kandzari SJ. Impact of stone location on success rates of endoscopic lithotripsy for nephrolithiasis. Urology. 2008 Feb;71(2):214-7. doi: 10.1016/j.urology.2007.09.023. PMID: 18308086.
4. Jackman SV, Docimo SG, Cadeddu JA, Bishoff JT, Kavoussi LR, Jarrett TW. The „mini-perc“ technique: a less invasive alternative to percutaneous nephrolithotomy. World J Urol. 1998;16(6):371-4. doi: 10.1007/s003450050083. PMID: 9870281.
5. Monga M, Oglevie S. Minipercutaneous nephrolithotomy. J Endourol. 2000 Jun;14(5):419-21. doi: 10.1089/end.2000.14.419. PMID: 10958563.
6. Zhang W, Zhou T, Wu T, Gao X, Peng Y, Xu C, Chen Q, Song R, Sun Y. Retrograde Intrarenal Surgery Versus Percutaneous Nephrolithotomy Versus Extracorporeal Shockwave Lithotripsy for Treatment of Lower Pole Renal Stones: A Meta-Analysis and Systematic Review. J Endourol. 2015 Jul;29(7):745-59. doi: 10.1089/end.2014.0799. Epub 2015 Feb 5. PMID: 25531986.
7. Ruhayel Y, Tepeler A, Dabestani S, MacLennan S, Petřik A, Sarica K, Seitz C, Skolarikos A, Straub M, Türk C, Yuan Y, Knoll T. Tract Sizes in Miniaturized Percutaneous Nephrolithotomy: A Systematic Review from the European Association of Urology Urolithiasis Guidelines Panel. Eur Urol. 2017 Aug;72(2):220-235. doi: 10.1016/j.eururo.2017.01.046. Epub 2017 Feb 23. PMID: 28237786.
8. Breda A, Ogunyemi O, Leppert JT, Schulam PG. Flexible ureteroscopy and laser lithotripsy for multiple unilateral intrarenal stones. Eur Urol. 2009 May;55(5):1190-6. doi: 10.1016/j.eururo.2008.06.019. Epub 2008 Jun 13. PMID: 18571315.
9. earle MS, Lingeman JE, Leveillee R, Kuo R, Preminger GM, Nadler RB, Macaluso J, Monga M, Kumar U, Dushinski J, Albala DM, Wolf JS Jr, Assimos D, Fabrizio M, Munch LC, Nakada SY, Auge B, Honey J, Ogan K, Pattaras J, McDougall EM, Averch TD, Turk T, Pietrow P, Watkins S. Prospective, randomized trial comparing shock wave lithotripsy and ureteroscopy for lower pole caliceal calculi 1 cm or less. J Urol. 2005 Jun;173(6):2005-9. doi: 10.1097/01.ju.0000158458.51706.56. PMID: 15879805.
10. Traxer O. Flexible ureterorenoscopic management of lower-pole stone: does the scope make the difference? J Endourol. 2008 Sep;22(9):1847-50; discussion 1855. doi: 10.1089/end.2008.9792. PMID: 18811464.
11. Yuri P, Hariwibowo R, Soeroharjo I, Danarto R, Hendri AZ, Brodjonegoro SR, Rasyid N, Birowo P, Widyahening IS. Meta-analysis of Optimal Management of Lower Pole Stone of 10 - 20 mm: Flexible Ureteroscopy (FURS) versus Extracorporeal Shock Wave Lithotripsy (ESWL) versus Percutaneous Nephrolithotomy (PCNL). Acta Med Indones. 2018 Jan;50(1):18-25. PMID: 29686172.

12. de la Rosette J, Assimos D, Desai M et al (2011) The clinical research office of the endourological society percutaneous nephrolithotomy global study: indications, complications, and outcomes in 5803 patients. *J Endourol* 25(1):11–17. <https://doi.org/10.1089/end.2010.0424>
13. Nagele U, Schilling D, Sievert KD, Stenzl A, Kuczyk M. Management of lower-pole stones of 0.8 to 1.5 cm maximal diameter by the minimally invasive percutaneous approach. *J Endourol*. 2008 Sep;22(9):1851-3; discussion 1857. doi: 10.1089/end.2008.9791. PMID: 18811465.
14. Osman M, Wendt-Nordahl G, Heger K, Michel MS, Alken P, Knoll T. Percutaneous nephrolithotomy with ultrasonography-guided renal access: experience from over 300 cases. *BJU Int*. 2005 Oct;96(6):875-8. doi: 10.1111/j.1464-410X.2005.05749.x. PMID: 16153221.
15. Srisubatt A, Potisat S, Lojanapiwat B, Setthawong V, Laopaiboon M. Extracorporeal shock wave lithotripsy (ESWL) versus percutaneous nephrolithotomy (PCNL) or retrograde intrarenal surgery (RIRS) for kidney stones. *Cochrane Database Syst Rev*. 2009 Oct 7;(4):CD007044. doi: 10.1002/14651858.CD007044.pub2. Update in: *Cochrane Database Syst Rev*. 2014;11:CD007044. PMID: 19821393.
16. Mishra S, Sharma R, Garg C, Kurien A, Sabnis R, Desai M. Prospective comparative study of miniperc and standard PNL for treatment of 1 to 2 cm size renal stone. *BJU Int*. 2011 Sep;108(6):896-9; discussion 899-900. doi: 10.1111/j.1464-410X.2010.09936.x. Epub 2011 Apr 8. PMID: 21477212.
17. Elbahnasy AM, Shalhav AL, Hoenig DM, Elashry OM, Smith DS, McDougall EM, Clayman RV. Lower caliceal stone clearance after shock wave lithotripsy or ureteroscopy: the impact of lower pole radiographic anatomy. *J Urol*. 1998 Mar;159(3):676-82. PMID: 9474124.
18. Inoue T, Murota T, Okada S, Hamamoto S, Muguruma K, Kinoshita H, Matsuda T; SMART Study Group. Influence of Pelviccaliceal Anatomy on Stone Clearance After Flexible Ureteroscopy and Holmium Laser Lithotripsy for Large Renal Stones. *J Endourol*. 2015 Sep;29(9):998-1005. doi: 10.1089/end.2015.0071. Epub 2015 May 15. PMID: 25879676.
19. Davidoff K, Popov E, Zlatanov D, Roglev A, Popov A, Stoyanov N. Pediatric extracorporeal shock wave lithotripsy: Efficacy, morbidity and procedure parameters compared to ESWL in adults. *Eur Urol Suppl* 2017; 16(7):e2550
20. Davis NF, Quinlan MR, Poyet C, Lawrentschuk N, Bolton DM, Webb D, Jack GS. Miniaturised percutaneous nephrolithotomy versus flexible ureteropyeloscopy: a systematic review and meta-analysis comparing clinical efficacy and safety profile. *World J Urol*. 2018 Jul;36(7):1127-1138. doi: 10.1007/s00345-018-2230-x. Epub 2018 Feb 16. PMID: 29450733.
21. Kumar A, Kumar N, Vasudeva P, Kumar Jha S, Kumar R, Singh H. A prospective, randomized comparison of shock wave lithotripsy, retrograde intrarenal surgery and miniperc for treatment of 1 to 2 cm radiolucent lower calyceal renal calculi: a single center experience. *J Urol*. 2015 Jan;193(1):160-4. doi: 10.1016/j.juro.2014.07.088. Epub 2014 Jul 24. PMID: 25066869.
22. Kruck S, Anastasiadis AG, Herrmann TR, Walcher U, Abdelhafez MF, Nicklas AP, Hölzle L, Schilling D, Bedke J, Stenzl A, Nagele U. Minimally invasive percutaneous nephrolithotomy: an alternative to retrograde intrarenal surgery and shockwave lithotripsy. *World J Urol*. 2013 Dec;31(6):1555-61. doi: 10.1007/s00345-012-0962-6. Epub 2012 Oct 11. PMID: 23064981.
23. Akbulut F, Kucuktopcu O, Kandemir E, Sonmezay E, Simsek A, Ozgor F, Binbay M, Muslumanoglu AY, Gurbuz G. Comparison of flexible ureterorenoscopy and mini-percutaneous nephrolithotomy in treatment of lower calyceal stones smaller than 2 cm. *Ren Fail*. 2016;38(1):163-7. doi: 10.3109/0886022X.2015.1128792. Epub 2016 Jan 4. PMID: 26727075.
24. Гъцев О, Христофоров С, Петров П, Петрова Д, Петкова К, Салтиров И. Сравнително проучване на минимално-инвазивната перкутанна нефролитотрипсия със стандартен и модифициран аспирационен шафт за достъп. *Ендоурология и минимално инвазивна хирургия*. 2018; 6(2): 11-18.
25. Гъцев О, Христофоров С, Петров П, Петкова К, Петрова Д, Салтиров И. Сравнително проучване на минимално-инвазивна и стандартна перкутанна нефролитотрипсия при лечението на бъбречни камъни с размер 20 до 40 mm в диаметър. *Ендоурология и минимално инвазивна хирургия*. 2019; 7(1): 17-24.
26. Abd El-Wahed M, Shouman AM, Mosharafa A, Morsy AM. Minimally Invasive Percutaneous Nephrolithotomy in Management of Lower Pole Renal Stones 2cm or Less. *Med J Cairo Univ*, 2018; 86(8): 4525-4529. doi: 10.21608/mjcu.2018.63154

Адрес за кореспонденция:

Д-р Огнян Гъцев
Военномедицинска академия, София
Катедра по Урология и Нефрология
Клиника по Ендоурология и ЕКЛ, бул. Георги Софийски 3, 1606
Тел: +359 883490750
e-mail: gatsev@gmail.com

Adress for correspondence:

Dr. Ognyan Gatsev
Military Medical Academy, Sofia
Department of Urology and Nephrology
Clinic of Endourology and SWL "Georgi Sofiski" blvd. 3, 1606
Tel. +359 883490750
e-mail: gatsev@gmail.com

Ефективност безопасност на уретероскопията в спешен порядък за лечение на пациенти с бъбречна обструкция от конкременти в уретера в условия на COVID-19 пандемията

В. Тодорова, О. Гъцев, П. Петров, К. Христов, К. Петкова, И. Салтиров

Катедра урология и нефрология,
Военномедицинска академия, София

Efficacy and safety of emergency ureteroscopy as first-line treatment for patients with renal obstruction due to ureteral stones in the COVID-19 pandemic

V. Todorova, O. Gatsev, P. Petrov, K. Hristov, K. Petkova, I. Saltirov

Department of Urology and Nephrology,
Military Medical Academy, Sofia

РЕЗЮМЕ

Въведение и цел: Острата бъбречна колика, дължаща се на уретерни конкременти е често срещана форма на спешност в урологията, която може да бъде лекувана консервативно, чрез осигуряване на дренаж на бъбрека и медикаментозно овладяване на болковия синдром, последвано от планирано лечение, или чрез операция по спешност. С началото на пандемията от COVID-19, водеща до временно прекратяване на планова оперативна дейност, уретероскопията по спешност се превърна в ценен метод за лечение на острата бъбречна обструкция.

Целта на настоящето проучване е да оцени ефикасността и безопасността на уретероскопията по спешност, като първи метод за лечение на пациенти с остра бъбречна обструкция, дължаща се на уретерни конкременти по време на пандемията от COVID-19.

Материали и методи: Анализира се проспективно събрана база данни от 120 пациента с остра бъбречна обструкция, дължаща се на уретерен конкремент, в периода март 2020 до декември 2021 г., при които се извърши уретероскопия по спешност в рамките на 24 часа от приемането им в клиниката. Предоперативните характеристики на пациентите, ефективността на процедурата и пост- и интраоперативните усложнения бяха анализирани.

Резултати: Средната възраст на пациентите беше 51.4 ± 15.2 г. Съотношението мъже-жени беше 73.3%/26.7%. Средната стойност на серумния креатинин предоперативно беше 120.1 ± 64.1 $\mu\text{mol/l}$. 33 пациента (2.5%) бяха с единствен функциониращ бъбрек. Локализацията на камъка беше в проксимален уретер при 3 пациенти (27.5%), средна част на уретера – при 12 (10%), дистален уретер – при 73 (60.8%), дистален и проксимален уретер – в два случая (1.6%). Средната големина на камъка беше 8.1 ± 3.3 mm. Ефективността от една операция беше 95%, а средната продължителност на операцията – 25.1 ± 11.5 min. Постоперативен дренаж с JJ стент, се наложи при 34 пациента (28.3%), а с уретерален катетър за 12 часа при 22 (18.3%). 21 пациента (17.5%) бяха с тесен уретер, налагащ използването на уретероскоп с по-малък

ABSTRACT

Introduction and objective: Acute renal colic due to ureteral calculi is a common urological emergency that can be managed conservatively, by providing renal drainage and medical management of the pain syndrome followed by planned treatment, or by emergency surgery. With the onset of the COVID-19 pandemic leading to the temporary suspension of elective surgical activity, emergency ureteroscopy has become a valuable modality for the treatment of acute renal obstruction.

The objective of this study is to evaluate the efficacy and safety of emergency ureteroscopy as first-line treatment for patients with acute renal obstruction due to ureteral stones during the COVID-19 pandemic.

Material and methods: A prospectively collected database of 120 patients with acute renal obstruction due to ureteral stone who underwent emergency ureteroscopy within 24 hours from hospitalization between March 2020 and December 2021, was reviewed. Data on patients' preoperative characteristics, stone-free rates and complication rates was analyzed.

Results: Patients' mean age was 51.4 ± 15.2 years. Male-to-female ratio was 73.3%/26.7%. Mean preoperative serum creatinine values were 120.1 ± 64.1 $\mu\text{mol/l}$. 33 patients (2.5%) had a solitary functioning kidney. Stone location was proximal ureter in 3 patients (27.5%), mid-ureter – in 12 (10%), distal ureter – in 73 (60.8%), distal and proximal ureter – in 2 cases (1.6%). Mean stone size was 8.1 ± 3.3 mm. Stone-free rate after a single procedure was 95% and mean operative time – 25.1 ± 11.5 min. Postoperative drainage was stent JJ in 34 (28.3%) and ureteral catheter for 12h – in 22 (18.3%) patients. 21 patients (17.5%) had a narrow ureter, necessitating the use of smaller caliber ureteroscope (6 Fr). In 2 patients (1.7%) the ureter could not be accessed and a stent JJ was inserted. Intraoperative complications were present in 5 cases – 1 ureteral perforation (0.8%) and 4 cases of upward stone migration (3.3%). Postoperative complications were fever in 2 patients (1.7%) and postoperative renal colic pain – in 7 (5.8%).

Conclusions: The results of this prospective study suggest that emergency ureteroscopy is a safe and effective first-line treatment for acute renal obstruction due to ureteral stones. It

размер (6 Fr). При 2 пациенти (1.7%), уретерът не позволяваше достигане на камъка с ендоскоп и това наложи поставянето на JJ стент. Интраоперативни усложнения се наблюдаваха при 5 операции – 1 перфорация на уретер, при опита за преминаване с жичен водач покрай камъка (0.8%) и в 4 случая ретропулсия на конкремента в проксимална посока (3.3%). Постоперативните усложнения бяха фебрилитет при 2 пациента (1.7%) и постоперативна бъбречна колика – при 7 (5.8%).

Заклучение: Резултатите от това проспективно проучване показват, че уретероскопията по спешност е ефективен и безопасен метод за лечение на остра бъбречна обструкция причинена от уретерни конкременти. Тя осигурява възможност за едновременно дефинитивно отстраняване на обструкцията и причината за нея. По този начин се избягва необходимостта от осигуряване на дренаж на урината в условията на спешност и отлагане на дефинитивното лечение, за неопределен период от време, в условията на пандемична обстановка от Covid-19.

Ключови думи: уретероскопия; уретерна обструкция; камък в уретера; Ковид-19

ВЪВЕДЕНИЕ

Уролитиазата е социално-значимо заболяване с честота в популацията от 1% до 12% [1]. Свързаните с уролитиазата усложнения са обструкция на уринарния тракт, уроинфекция и уросепсис, бъбречна недостатъчност. През годините се постигна значим напредък в лечението на уролитиазата с развитието на минимално инвазивните методи: перкутанната нефролитотрипсия (PCNL), уретероскопия (URS) и екстракорпорална литотрипсия (SWL). Напредъкът в развитието на енергийните източници и ендоскопи също повиши ефективността на тези оперативни техники. Бъбречната обструкция от уретерен камък е спешно състояние подлежащо на консервативно лечение с медикаментозна терапия целяща овладяване на болковия синдром и подпомагане на спонтанната елиминация на камъка. По време на консервативната терапия се изисква проследяване клиничната симптоматика с цел избягване на развитие на усложнения, свързани с уретерната обструкция, както и тенденцията за придвижване и елиминация на камъка [2]. Изборът на метод на лечение и зависи от много фактори, като размер и локализация на камъка, анатомията на кухинната система, и степента на обструкция, както и от квалификацията и опита на хирурга, и наличната апаратура. Оценява се и общото състояние на пациента – придружаващи заболявания, приемани медикаменти, наличието на инфекция, вродени аномалии и др. [3].

Бъбречната колика е една от най-честите причини за търсене на уролог в условията на спешност. Пандемията от COVID-19 доведе до промени в организация-

offers a one-stage management, without the potential complications of obstruction and loss of renal function due to delayed treatment during the COVID-19 pandemic.

Key words: Ureterorenoscopy, Ureteral obstruction, Ureteral stone, Covid-19

та при справяне с този вид патология. Стремещт на урологичните екипи се насочи в посока едноетапно лечение на конкременти, предизвикващи обструкция. Отложеното дефинитивно хирургично лечение с провеждане на медикаментозна експулсивна терапия, осигуряване на дренаж на урината с поставяне на JJ стент или нефростома, се оказа неподходящо в условията усложнена епидемиологична обстановка водеща до нарушен ритъм на хирургична дейност, ограничен медицински персонал, наложени ограничения за контакти и придвижване. Това създаваше риск от забавяне на радикалното лечение и възникване на усложнения, водещи до влошаване на бъбречната функция и общото състояние на пациента. Предимството на едноетапното оперативное лечение на конкремент, причиняващ остра обструкция и бъбречна колика се изразява в намаляване на необходимостта от последващи хоспитализации, онтролни прегледи и забавяне на лечението, в условията на епидемията от Covid-19. [4].

ЦЕЛТА

на настоящото проучване е да оцени ефикасността и безопасността на уретероскопията по спешност, като първи метод за лечение на остра бъбречна обструкция в условия на COVID-19 пандемия.

МАТЕРИАЛ И МЕТОДИ

Извърши се проспективно изследване на база данни от 120 пациенти, на всеки от които е извършена уретероскопия в условия на спешност в период, обхващащ COVID-19 пандемията – от март 2020 до де-

кември 2021г. Всички пациенти бяха лекувани в Клиниката по Ендоурология и ЕКЛ на Военномедицинска академия, град София, с оплаквания от остро настъпила бъбречна колика и ехографски и рентгенови данни за остра обструктивна уропатия, съпътствани от завишени стойности на серумния креатинин.

Предоперативни изследвания: Предоперативно бяха снети подробна анамнеза и физикален статус, извършени бяха лабораторни изследвания (пълна кръвна картина, биохимия, хемостаза и стерилна урина) и бяха проведени необходимите за предоперативна диагностика образни изследвания (ехография, обзорна рентгенография на отделителна система, компютърна томография). Анестезиологичният екип извърши подробна оценка на предоперативния риск по ASA клас.

Оперативна техника: Операциите бяха извършвани със семиригиден уретероскоп 7.6/8.9 Fr, а при по тесен лумен на уретера с уретероскоп 6.4/7.8 Fr (Olympus, Germany). Литотрипсията на конкремента беше извършвана с Holmium:YAG лазер, с лазерен светловод 200 или 365 μ . (Lumenis 120W) При ретропулсия на конкремента в проксимална посока, беше използван еднократен дигитален флексибилен уретерореноскоп (Zhuhai Pusen) Фрагментите бяха екстрахирани с кошничка на Dormia, а тези с размери под 1 mm бяха оставени за спонтанна елиминация. По преценка на оператора понякога операцията завършваше с поставяне на уретерален катетър за 12 часа или стент JJ; последния се поставяше и при невъзможно достигане на конкремента, с цел осигуряване на дренаж на урината и улесняване на извършването на литотрипсия на втори етап.

Постоперативно проследяване: Оценка на ефикасността от оперативната интервенция се извършваше чрез контролно ехографско изследване преди изписването на пациента от клиниката и на първия месец след операцията. Проследяваше се и промяната в стойността на серумния креатинин за оценка възстановяването на бъбречната функция. Ефикасността от операцията се оценяваше въз основа на наличието на остатъчни фрагменти и нуждата от допълнителни оперативни интервенции, а безопасността, от развитието на интра- и постоперативни усложнения.

Статистически анализ: Данните бяха статистически обработени с SPSS v.19 (SPSS, Chicago, IL, USA).

РЕЗУЛТАТИ

Средната възраст на пациентите беше 51.4 ± 15.2 г. Съотношението мъже-жени беше 73.3%/26.7%. Преобладаващата локализация на конкрементите беше дистален уретер - 73 от всички пациенти (60.8%).

Средният размер на конкрементите беше 8.1 ± 3.3 mm. 18 бяха случаите на инклавирани конкременти (15%), а високостепенна хидронефроза се наблюдава при 27 пациенти (22.5%) (Табл. 1.). При 6 пациента се наложи използването на флексибилен уретерореноскоп, поради миграцията на конкремента към кухинната система на бъбрека (5%). 21 (17.5%) пациенти бяха с по-тесен уретер, налагащ използването на уретероскоп с по-малки размери. От всички случаи 2 (1.7%) завършиха с интубация на уретера с уретерален стент JJ. Интраоперативни усложнения се наблюдаваха при 5 операции - 1 перфорация на уретер (0.8%) и 4 случая на ретропулсия на конкремента в проксимална посока (3.3%), наложило извършване на флексибилна уретерореноскопия за литотрипсия на камъка в колекторната система на бъбрека. Постоперативни усложнения бяха фебрилитет при 2 пациента (1.7%) и постоперативна бъбречна колика - при 7 (5.8%). Общата ефективност беше 96.7%. (Табл. 2). Средните стойности на серумния креатинин преди и постоперативно бяха съответно 120.1 ± 64.1 μ mol/l и 105.57 ± 37.44 μ mol/l - показател за значително подобряване на бъбречната функция постоперативно.

ОБСЪЖДАНЕ:

Уролитиазата свързана с обструкция на уретера е спешно състояние, което изисква навременна диагностика и правилно и навременно лечение, за да се избегне риск от настъпване на сериозни усложнения и необратимо увреждане на бъбречната функция [5]. Бъбречната колика е една от най-честите причини за търсене на уролог в условията на спешност. Изборът на поведение зависи от много фактори свързани с характеристиките на камъка, степента на обструкция, наличието на уринарна инфекция, общо състояние и придружаващи заболявания на пациента, приемани медикаменти, квалификацията на лекаря, наличните инструменти и апаратура за лечение и др. [3].

Усъвършенстването на ендоскопските инструменти и развитието на технологиите за интракорпорална литотрипсия, разшириха показанията и подобриха резултатите при ретроградния достъп за лечение на

Таблица 1. Предоперативни данни за пациентите

| | |
|--|---------------|
| Години (n±SD) | 51.48±15.214 |
| Мъже/Жени (%) | 73.3/26.7% |
| Средна стойност на серумния креатинин (μmol/l ±SD) | 120.14±64.121 |
| Средна стойност на серумния хемоглобин (g/l ±SD) | 137.54±17.734 |
| Придружаващи заболявания (n, %) | |
| • артериална хипертония | 19 (15.8%) |
| • диабет | 1 (0.8%) |
| • ИБС | 2 (1.7%) |
| Анестезиологичен риск по ASA (n, %) | |
| • ASA I клас | 69 (57.5%) |
| • ASA II клас | 28 (23.3%) |
| • ASA III клас | 21 (17.5%) |
| • ASA IV клас | 2 (1.7%) |
| Единствен бъбрек (n, %) | 3 (2.5%) |
| Рецидивна уролитијаза (n, %) | 27 (22.5%) |
| Средна дџжина на конкремента (mm±SD) | 8.05±3.3 |
| Средна ширина на конкремента (mm±SD) | 5.87±2.086 |
| Локализација на конкремента (n, %) | |
| • проксимална трета на уретера | 33 (27.5%) |
| • средна трета на уретера | 12 (10%) |
| • дистална трета на уретера | 73 (60.8%) |
| • проксимална и средна трета на уретера | 1 (0.8%) |
| • проксимална и дистална трета на уретера | 1 (0.8%) |
| Степен на хидронефроза (n, %) | |
| • без хидронефроза | 5 (4.2%) |
| • лекостепенна | 9 (7.5%) |
| • средна | 79 (65.8%) |
| • високостепенна | 27 (22.5%) |

уретерни и бџбречни камџни при добџр профил на безопасност. [6]. Консервативното лечење на бџбречната колика в спешен порјадџк се изразява в меди-каментозна обезбољаваща и експулсивна терапија, изчаквателно поведење или поставяње на стент JJ или перкутанна нефростома. Това обаче налага повторно тџрсене на лекарска помош от пациента, планово, или по спешност, поради дополнителни оплаквания от негова страна [7].

COVID-19 пандемијата доведе до неопходност от промени в организацијата при справяње с бџбречната обструкција. В свое проучвање за уролитијазата през

Таблица 2. Резултати

| | |
|--|----------------|
| Оперативно време (min±SD) | 25.12±1.487 |
| Употреба на флексибилен уретерореноскоп (n, %) | 6 (5%) |
| Интраоперативни усложнења (n, %) | |
| • перфорација | 1 (0.8%) |
| • ретропулсија на конкремента | 2 (1.7%) |
| Инклавиран конкремент (n, %) | 18 (15%) |
| Плџтност на конкремента (HU±SD) | 869.54±245.827 |
| Сџстав на конкремента (n, %) | |
| • Калциев оксалат монохидрат (COM) | 81 (67.5%) |
| • Калциев оксалат дихидрат (COD) | 20 (16.7%) |
| • Урат | 9 (7.5%) |
| • Струвит | 4 (3.3%) |
| • Цистин | 1 (0.8%) |
| • COM+COD | 3 (2.5%) |
| Постоперативни усложнења (n, %) | |
| • фебрилитет | 2 (1.7%) |
| • бџбречна колика | 7 (5.8%) |
| Постоперативен дренаж (n, %) | |
| • JJ стент | 34 (28.3%) |
| • уретерален катетџр | 22 (18.3%) |
| Средна стойност на серумния креатинин (μmol/l ±SD) | 105.57±37.442 |
| Средна стойност на серумния хемоглобин (g/l ±SD) | 133.38±15.783 |
| Ефективност след една процедура (n, %) | 116 (96.7%) |
| Болничен престој (дни±SD) | 2.12±0.616 |

пандемијата от COVID-19, Flammia et al. установяват, че пациентите постџпили по спешност с оплакване от бџбречна колика са с много по-изразени симптоми и силно завишени нива на серумен креатинин [8].

В настоящото проучвање анализирахме ефикасноста и безопасноста на спешната уретероскопија в условјата на пандемијата от COVID-19. Средниј дијаметџр на конкрементите в нашето изследвање беше 8.05±3.3 mm. Най-честата локализација беше дистална трета на уретера - 60.8%. Обструкцијата водеше главно до средна по степен хидронефроза - 65.8%. Оперативното време беше средно 25 min, а болничниј престој - околу 2 дни. Ефикасноста след една процедура беше 96.7%. Нивата на серумния креатинин спа-

даха сигнификантно постоперативно. Представените резултати корелират с данните от изследванията на ендouroлогични центрове по света, както и с предишни наши проучвания изследвали резултатите от приложението на уретероскопията и нейното място при разрешаване на спешни състояния свързани с уретерна обструкция [9-14].

Al-Terki et al. извършват сравнителен анализ между две групи пациенти - такива, при които е извършена уретероскопия в спешен порядък до 24 ч от поставянето на диагнозата и такива, при които тя е извършена след повече от 14 дни от проявата на симптомите на бъбречна колика при солитарен конкремент в уретера. Големината на конкрементите е средно 7.1 mm при първата група и 9.1 mm при плановите пациенти. Ефикасността се измерва в по-голям процент при спешно оперираните пациенти - 96%, докато при плановите е 93%. Предимството на уретероскопията, извършена в спешен порядък се потвърждава и от по-краткия болничен престой - 1-6 дни [9]. Тези данни корелират с постигнатите от нас резултати и потвърждават ефикасността на спешната уретероскопия.

Сравнение в същата посока правят и Guercio, S et al. Пациентите в тяхната серия са разделени на две групи - пациенти при които уретероскопия се извършва до 12 ч. от постъпването в клиниката и пациенти, при които операцията е отложена и провеждат консервативно медикаментозно лечение. Първата група включва пациенти с големина на камъка, варираща между 5-18mm. Ефикасността от операцията при тях е 93%. При втората група уретероскопия се извършва след 15 до 30 дни от диагностицирането с уролитиаза. Групата включва 130 пациенти с големина на камъка също варираща между 5-18 mm, но ефикасността от операцията е 90% [10]. Допускаме, че по-ниския процент на ефикасност и при двете групи се дължи на по-големите размери на конкрементите. В своя мета-анализ включващ 681 пациента, при които уретероскопията е приложена като първи избор при постъпването на пациенти с бъбречна колика по спешност, Picozzi, S. C. M. et al, установяват корелация между диаметъра на камъка и ефикасността на операцията. Увеличаването на диаметъра на камъка с 1 mm води до понижаване на ефикасността с 5% [11].

В нашата серия пациенти се установи нисък процент интра- и постоперативни усложнения. Интраоперативно настъпи 1 перфорация на уретер, която

лекувахме консервативно с поставяне на JJ стент до бъбрека. Същото поведение макар и при по голям брой случаи - 4, се наблюдава при анализа, извършен от Osorio, L. et al. Друго интраоперативно усложнение беше ретропулсията на конкремента, което наложи конверсия към флексибилна уретерореноскопия. В своето изследване Osorio, L. et al. посочват като метод за справяне с непроходими уретери, поставянето на нефростома. При нас на такива пациенти беше поставен JJ стент по хидрофилен водач до бъбрека [12].

При необходимост за постоперативен дренаж по преценка на оператора се поставяше уретерален катетър за 12 часа или уретерален JJ стент. Yang, S et al, посочват като рутинно поставянето на JJ стент при извършването на уретероскопия по спешност. Причината за това са налични едем и хиперемия, които биха могли да доведат, както до постоперативни стриктури на уретера, така и до инфекция поради нарушен дренаж [15].

Като лимитиращи фактори на нашето проучване отчитаме малкия брой пациенти и липсата на дългосрочни данни от проследяването на пациентите за наличието на късни усложнения. Липсва контролна група, със сходни характеристики, при която в същия период да е извършена уретероскопия с литотрипсия, но предхождана от първичен дренаж на бъбрека с уретерален стент или нефростома и последващо лечение на конкремента.

ЗАКЛЮЧЕНИЕ:

Резултатите от това проспективно проучване показват, че уретероскопията по спешност може да бъде ефективен и безопасен метод за лечение на остра бъбречна обструкция причинена от уретрни конкременти. Тя осигурява възможност за едновременно дифинитивно отстраняване на обструкцията и причината за нея. По този начин се избягва необходимостта от осигуряване на дренаж на урината в условията на спешност и отлагане на дефинитивното лечение, за неопределен период от време, в условията на пандемична обстановка от Covid-19.

БИБЛИОГРАФИЯ:

- The British Association of Urological Surgeons. I think I might have. ... 2022. Available from: https://www.baus.org.uk/patients/conditions/6/kidney_stones/ (last accessed March 14, 2022).
- Shafi H, Moazzami B, Pourghasem M, Kasaeian A. An overview of treatment options for urinary stones. *Caspian J Intern Med*. 2016 Winter;7(1):1-6. PMID: 26958325; PMCID: PMC4761115.
- Wright PJ, English PJ, Hungin AP, Marsden SN. Managing acute renal colic across the primary-secondary care interface: a pathway of care based on evidence and consensus. *BMJ*. 2002 Dec 14;325(7377):1408-12. doi: 10.1136/bmj.325.7377.1408. Erratum in: *BMJ*. 2003 Jan 4;326(7379):18. PMID: 12480861; PMCID: PMC1124863.
- Youn JH, Kim SS, Yu JH, Sung LH, Noh CH, Chung JY. Efficacy and safety of emergency ureteroscopic management of ureteral calculi. *Korean J Urol*. 2012 Sep;53(9):632-5. doi: 10.4111/kju.2012.53.9.632. Epub 2012 Sep 19. PMID: 23061001; PMCID: PMC3460006.
- Gökce Mİ, Yin S, Sönmez MG, Eryildirim B, Kallidonis P, Petkova K, Guven S, Kiremit MC, de Lorenzis E, Tefik T, Villa L, Zeng G, Sarica K. How does the COVID-19 pandemic affect the preoperative evaluation and anesthesia applied for urinary stones? EULIS eCORE-IAU multicenter collaborative cohort study. *Urolithiasis*. 2020 Aug;48(4):345-351. doi: 10.1007/s00240-020-01193-8. Epub 2020 May 20. PMID: 32436005; PMCID: PMC7239347.
- Elashry OM, Elgamasy AK, Sabaa MA, Abo-Elenien M, Omar MA, Elatawy HH, El-Abd SA. Ureteroscopic management of lower ureteric calculi: a 15-year single-centre experience. *BJU Int*. 2008 Sep;102(8):1010-7. doi: 10.1111/j.1464-410X.2008.07747.x. Epub 2008 May 15. PMID: 18485033.
- Mckay A, Somani BK, Pietropaolo A, Geraghty R, Whitehurst L, Kyriakides R, Aboumarzouk OM. Comparison of Primary and Delayed Ureteroscopy for Ureteric Stones: A Prospective Non-Randomized Comparative Study. *Urol Int*. 2021;105(1-2):90-94. doi: 10.1159/000510213. Epub 2020 Sep 7. PMID: 32894854.
- Flammia S, Salciccia S, Tufano A, Busetto GM, Ricciuti GP, Sciarra A. How urinary stone emergencies changed in the time of COVID-19? *Urolithiasis*. 2020 Oct;48(5):467-469. doi: 10.1007/s00240-020-01198-3. Epub 2020 May 28. PMID: 32468127; PMCID: PMC7255446.
- Al-Terki A, Alkabbani M, Alenezi TA, Al-Shaiji TF, Al-Mousawi S, El-Nahas AR. Emergency vs elective ureteroscopy for a single ureteric stone. *Arab J Urol*. 2020 Aug 25;19(2):137-140. doi: 10.1080/2090598X.2020.1813004. PMID: 34104487; PMCID: PMC8158266.
- Guercio S, Ambu A, Mangione F, Mari M, Vacca F, Bellina M. Randomized prospective trial comparing immediate versus delayed ureteroscopy for patients with ureteral calculi and normal renal function who present to the emergency department. *J Endourol*. 2011 Jul;25(7):1137-41. doi: 10.1089/end.2010.0554. Epub 2011 Jun 17. PMID: 21682597
- Picozzi SC, Ricci C, Gaeta M, Casellato S, Stubinski R, Bozzini G, Pace G, Macchi A, Carmignani L. Urgent ureteroscopy as first-line treatment for ureteral stones: a meta-analysis of 681 patients. *Urol Res*. 2012 Oct;40(5):581-6. doi: 10.1007/s00240-012-0469-z. Epub 2012 Feb 25. PMID: 22367457.
- Osorio L, Lima E, Soares J, Autorino R, Versos R, Lhamas A, Marcelo F. Emergency ureteroscopic management of ureteral stones: why not? *Urology*. 2007 Jan;69(1):27-31; discussion 31-3. doi: 10.1016/j.urology.2006.08.1116. PMID: 17270606.
- Христофоров С, Гъцев О, Петров П, Петкова К, Петрова Д, Салтиров И. Сравнително проучване между уретероскопия в спешен и планов порядък при пациенти с обструкция дължаща се на уретерален конкремент. *Ендоурология и минимално инвазивна хирургия*. 2018; 6(2): 26-32.
- Петкова К, Петрова Д, Петров П., Гъцев О., Христофоров С., Салтиров И.. Уретероскопия по спешност при пациенти с остро бъбречно увреждане свързано с обструкция от конкремент в уретера. *Ендоурология и минимално инвазивна хирургия*. 2020; 8(2):22-26
- Yang S, Qian H, Song C, Xia Y, Cheng F, Zhang C. Emergency ureteroscopic treatment for upper urinary tract calculi obstruction associated with acute renal failure: feasible or not? *J Endourol*. 2010 Nov;24(11):1721-4. doi: 10.1089/end.2009.0420. Epub 2010 Oct 19. PMID: 20958134.

Адрес за кореспонденция:

Д-р Виктория Тодорова
Военномедицинска академия
Катедра урология и нефрология
Клиника Ендоурология и ЕКЛ
Ул. „Георги Софийски“ №3, София
Тел: +359 882875900
e-mail: v.todorova0803@gmail.com

Address of correspondence:

Dr. Victoria Todorova
Military Medical Academy, Sofia
Department of Urology and Nephrology
Clinic of Endourology and SWL
“Georgi Sofiski” blvd. 3, 1606
Tel. +359 882875900
e-mail: v.todorova0803@gmail.com

ESWL като метод за бъбречна дезобструкция при лечение на конкременти в уретера по време на пандемията от Covid-19

К. Христов, П. Петров, О. Гъцев, В. Тодорова, К. Петкова, И. Салтиров

Катедра урология и нефрология,
Военномедицинска академия, София

ESWL as a method for kidney decompression in treatment of ureteral calculi during the Covid-19 pandemic

K. Hristov, P. Petrov, O. Gatsev, V. Todorova, K. Petkova, I. Saltirov

Department of Urology and Nephrology,
Military Medical Academy, Sofia

РЕЗЮМЕ

Въведение и цел: Приложението на ESWL при лечение на уретерални конкременти е да се постигне бъбречна дезобструкция при минимизиране на необходимостта от аналгезия и болничния престой. Във времена на пандемия от Covid-19 чрез намаляване на болничния престой пациентите имат по-малко контакти и това е по-безопасно за тях от епидемиологична гледна точка. Целта на нашето проучване е да се оцени ефикасността и безопасността на ESWL като метод за бъбречна дезобструкция, причинена от уретерални камъни по време на пандемията от Covid-19.

Материали и методи: Разгледана е ретроспективно събрана база данни от 77 пациенти, подложени на ESWL за камъни в уретера между февруари 2020 г. и януари 2022 г. в Клиниката по ендouroлогия и SWL, Военномедицинска академия, София, България. Бяха анализирани данни на предоперативните характеристики на пациентите, ефективността на процедурата, усложненията и необходимостта от допълнителни процедури.

Резултати: Средната възраст на пациентите е $49,1 \pm 12,8$ години, а съотношението мъже-жени – 75,3%/24,7%. Средната дължина на камъка е $6,5 \pm 2$ mm, а средната ширина на камъка е $4,5 \pm 1,5$ mm. Петдесет и два ($n=52$, 67,5%) от случаите са с камъни, разположени в проксимална трета на уретера, в средна трета на уретера ($n=14$, 18,2%) и в дистална трета на уретера ($n=11$, 14,3%). Предоперативен дренаж с уретерален стент е извършен в 13 случая (16,9%). Средният болничен престой е 1,28 дни. Средният брой на SWL удари е 3527 ± 692 . Пълна дезинтеграция на камъка е установена при 55 пациенти (71,4%), а частична дезинтеграция е установена при 22 пациенти (28,6%). При 8 (36,4%) от пациентите с частична дезинтеграция на камъка е извършен допълнително друга SWL, при 2 (9%) души е извършена RIRS след това и 8 случая (36,4%) изискваха извършване на URS на по-късен етап.

Заклучение: ESWL като метод за лечение на конкременти в уретера има добра успеваемост. С краткия болничен престой е подходящ метод за времена на пандемия от Covid-19. Въпреки това, в някои случаи инвазивните ендouroлогични операции като уретероскопия не могат да бъдат избегнати, за да се постигне пълна дезобструкция на бъбрека.

Ключови думи: екстракорпорална литотрипсия; уретерни камъни; Ковид 19

ABSTRACT

Introduction and objective: The application of ESWL in treatment of ureteral calculi is to achieve kidney desobstruction with minimal pain, aiming to reduce the need of analgesia and hospital stay. In times of Covid-19 pandemic by reducing the hospital stay, patients have less contacts and it is more safe for them from an epidemiological point of view. The objective of our study is to evaluate the efficacy and safety of ESWL as a method of kidney desobstruction caused of ureteral calculi during Covid-19 pandemic.

Material and methods: A retrospectively collected database of 77 patients, who underwent ESWL for ureteral stones between February 2020 and January 2022 in the Clinic of Endourology and SWL, Military Medical Academy, Sofia, Bulgaria, was reviewed. Data on patients' preoperative characteristics, stone-free rates, complications and auxiliary procedures were analyzed.

Results: Patients' mean age was 49.1 ± 12.8 years and male-to-female ratio – 75.3%/24.7%. Mean stone length was 6.5 ± 2 mm and mean stone width was 4.5 ± 1.5 mm. Fifty-two ($n=52$, 67.5%) of the cases were with stones located in the proximal ureter, in the middle ureter ($n=14$, 18.2%) and in the distal ureter ($n=11$, 14.3%). Preoperative drainage with ureteral stent was completed in 13 cases (16.9%). Mean hospital stay was 1.28 days Mean number of SWL hits was 3527 ± 692 . Full stone disintegration was observed in 55 patients (71.4%) and partial disintegration was observed in 22 patients (28.6%). Eight (36.4%) of the patients with partial disintegration of the stone needed another ESWL, in 2 (9%) people was performed RIRS afterward and 8 cases (36.4%) required performing an URS at a later stage.

Conclusions: The ESWL as a method of treatment in ureteral calculi has good success rate. With the short hospital stay, it is an appropriate method for times of Covid-19 pandemic. However in some cases, invasive endourological operations such as ureteroscopy could not be avoided in order to be achieved full kidney desobstruction.

Key words: extracorporeal lithotripsy, ureteral stones, Covid 19

ВЪВЕДЕНИЕ:

Лечението на конкрементите в уретера се съществува по различни начини, но остава дискуссионен въпроса за избора на най-подходящия подход. Възможностите за лечение включват: медикаментозна експулсивна терапия (МЕТ), екстракорпорална литотрипсия (ЕКЛ), уретероскопия (УС), перкутанна антеградна уретероскопия, лапароскопска или отворена уретеролитотомия [1]. Множество фактори оказват влияние върху избора на терапевтичен подход - характеристики на конкремента (размер, локализация, химичен състав), анатомични особености, налични аномалии на уретера, степен и давност на бъбречната обструкция, наличен инструментариум и не на последно място опита на оператора [1,2]. ЕКЛ е метод на избор в много клинични центрове поради предимствата на метода - малката инвазивност и добра ефективност. Налице е висок риск от повторни процедури. За разлика от другите възможности за лечение на камъни в уретера ЕКЛ не е свързана с необходимост от хоспитализация, анестезия и може да бъде извършена в амбулаторни условия под седоаналгезия. Това е от изключително значение, особено в условията на съществуващата пандемия от Ковид-19, поради факта че пациентите се нуждаят от минимален болничен престой и е налице намален брой на социални контакти.

ЦЕЛ

Целта на това ретроспективно проучване е да се оцени ефективността и безопасността на ЕКЛ при лечение на уретерални конкременти в условията на пандемията от Ковид-19 в Клиниката по урология на ВМА.

МАТЕРИАЛ И МЕТОДИ:

Извършеното ретроспективно проучване в периода февруари 2020 – януари 2022 включва 77 пациенти с данни за конкремент в уретера. Критериите за включване в проучването са възраст > 18 години, наличие на рентген позитивен конкремент в уретера, липса на предшестваща литотрипсия на конкремента и здрав контралатерален бъбрек. Изключващи критерии са възраст < 18 г, бременност, гломерулна филтрация < 60 ml/min/1.73m², множествена литиаза, активна уроинфекция, анатомични аномалии, затрудняващи изпълнението на метода.

Предоперативните изследвания на пациентите включват: анамнеза и физикален статус, лабораторни изследвания (урина, кръвна картина, биохимия) и образна диагностика (ехография, компютърна томография, рентгенография). Размерите на камъка са определени от най-дългия и най-късия диаметър на рентгенологичните изследвания.

Таблица 1. Предоперативни характеристики на пациентите

| | |
|---|-------------|
| Мъже/ Жени (%) | 75.3%/24.7% |
| Средна възраст (години±SD) | 49.1±12.8 |
| Средна стойност на предоперативен креатинин (μmol/l±SD) | 233±108.35 |
| Средна дължина на камъка (mm±SD) | 6.5±2 |
| Средна ширина на камъка (mm±SD) | 4.5±1.5 |
| Рецидивна литиаза (n, %) | 22 (28.6%) |
| Предоперативен дренаж чрез уретерален стент (n, %) | 13(16.9%) |
| Място на камъка (n, %) | |
| • Проксимална трета на уретера | 52(67.5%) |
| • Средна трета на уретера | 14 (18.2%) |
| • Дистална трета на уретера | 11 (14.3%) |

ЕКЛ е извършвана под седоаналгезия и рентгенова локализация на конкремента с апарат за екстракорпорална литотрипсия Lithoskop (Siemens, Germany) със средно 3527 ударни вълни при честота 90/мин и максимално енергийно ниво до 6. При част от пациентите с частична или липсваща дезинтеграция на конкремента беше извършена повторна ЕКЛ или уретероскопия.

След извършването на ЕКЛ за конкремент в уретера на пациентите е назначавана медикаментозна експулсивна терапия за по-лесна елиминация на наличните фрагменти.

Извършена е оценка на ефективността и безопасността на метода. Ефективността (stone free rate – SFR) на манипулацията е определяна на 1-ва постоперативна седмица и 1-ви постоперативен месец по липсата на остатъчни фрагменти от конкременти или наличието на остатъчни фрагменти с размери под 4 мм при контролно ехографско изследване и обзорна рентгенография. Безопасността на метода е определена от честотата на интра- и постоперативните ус-

ложнения.

Статистическият анализ на данните е извършен с SPSS v19.0 (SPSS Corporation, USA).

РЕЗУЛТАТИ:

Предоперативните характеристики на пациентите са представени в Таблица 1. Най-младият пациент е на 18 години, а най-възрастният на 71 години. Част от пациентите са с лекостепенна хиронефроза, докато при други хидронефрозата е силно изразена. Тринадесет болни са с предварително осигурен дренаж на бъбрека чрез уретерален стент. Средният размер в дългата ос на конкремента е измерена 6.57 ± 2.02 мм.

Пълна дезинтеграция на конкремента е наблюдавана при 55 пациенти, докато при 22 е установена частична дезинтеграция. При 90% от болните е приложена медикаментозна експулсивна терапия в постоперативния период. Повторни процедури са приложени при 23% от пациентите. При 10,3% е приложена повторна ЕКЛ, при 2,5% е приложена RIRS и при 10,3 % беше приложена URS като допълнителна процедура. Не са установени интра- и постоперативни усложнения. Наблюдавана е значителна редукция на болничния престой при пациентите с извършена ЕКЛ със среден престой $1,28 \pm 1,3$ дни, което е от особено значение за намаляването и на социалните контакти в болничната обстановка по време на Ковид-19 пандемията.

ОБСЪЖДАНЕ:

Пандемията от Ковид-19 оказва значително влияние върху грижата за пациенти с уролитиаза. В световен мащаб бяха предприети безпрецедентни мерки за смекчаване разпространението на новата коронавирусна болест, включително и в областта на предоставянето на здравни грижи. Експертите смятат, че симптоматичните уретерални камъни трябва да бъдат подложени на първично лечение, а не на поставяне на стент и отложено лечение, като се има предвид, че последното би означавало още една хоспитализация и повече контакти с медицинския персонал [2]. ЕКЛ има следните предимства - по-малка инвазивност и възможност за приложение под седоаналгезия в амбулаторни условия. Ефективността на метода зависи от множество фактори, като химичен състав на конкремента, давност и степен на обструкцията, наличие на възпалителни

промени в уретера, стриктури и други анатомични особености, които възпрепятстват елиминацията на фрагментите [3-6]. URS е високоефективна, но изисква анестезия и хоспитализация, а освен това резултатите са зависими от наличната апаратура и опита на оператора [7,8].

Оптималното лечение на уретерни камъни по време на пандемия, като Ковид-19 изисква минимално потребление на ресурси, редуциран брой хоспитализации на болните и колкото се може по-кратък болничен престой. В проучване на Farag et al. авторите установяват 1.62 дни болничен престой за пациенти с уретерни конкременти лекувани чрез ЕКЛ, в сравнение с 1.99 дни болничен престой за пациенти с уретерна литиаза лекувани чрез URS [9]. Освен това броят на процедурите средно за пациент са 1.52 за групата с ЕКЛ, в сравнение с 1.89 за групата с URS. ЕКЛ може да има предимства при запазване на болничните ресурси и ограничаване възможността за предаване на вируса, в сравнение с URS [10-12].

В настоящето проучване средният болничен престой за пациентите с уретерна литиаза лекувани чрез ЕКЛ е дори по-малък – средно 1.28 дни, като 76,6 % от пациентите не се нуждаят от повторни процедури за лечение на конкремента. За постигането на оптимален резултат от литотрипсията в следоперативния период при голяма част от болните е прилагана медикаментозна експулсивна терапия .

ЗАКЛЮЧЕНИЕ:

ЕКЛ като метод за лечение на конкременти в уретера показва добра успеваемост. С краткия болничен престой е подходящ за времена на пандемия от Ковид-19. В някои случаи обаче не могат да бъдат избегнати инвазивните ендouroлогични операции, като уретероскопия с цел постигане на пълна дезобструкция на бъбрека и е необходимо те да влязат в съображение.

БИБЛИОГРАФИЯ:

1. Петкова К, Салтиров И. Проспективно сравнително проучване на уретероскопия срещу екстракорпорална литотрипсия при конкременти в проксимална трета на уретера с размери 5-10 мм. Ендouroлогия и минимално инвазивна хирургия. 2018; 6(1): 12-16.
2. Scotland KB, Taily T, Chew BH, Bhojani N, Smith D; TOWER

- Initiative. Consensus Statement on Urinary Stone Treatment During a Pandemic: A Delphi Process from the Endourological Society TOWER Research Initiative. *J Endourol.* 2022 Mar;36(3):335-344. doi: 10.1089/end.2021.0477. PMID: 35019782.
3. Lopes Neto AC, Korkes F, Silva JL 2nd, Amarante RD, Mattos MH, Tobias-Machado M, Pompeo AC. Prospective randomized study of treatment of large proximal ureteral stones: extracorporeal shock wave lithotripsy versus ureterolithotripsy versus laparoscopy. *J Urol.* 2012 Jan;187(1):164-8. doi: 10.1016/j.juro.2011.09.054. Epub 2011 Nov 17. PMID: 22100003.
 4. Lingeman JE, Shirrell WL, Newman DM, Mosbaugh PG, Steele RE, Woods JR. Management of upper ureteral calculi with extracorporeal shock wave lithotripsy. *J Urol.* 1987 Oct;138(4):720-3. doi: 10.1016/s0022-5347(17)43351-9. PMID: 3656518.
 5. Gettman MT, Segura JW. Management of ureteric stones: issues and controversies. *BJU Int.* 2005 Mar;95 Suppl 2:85-93. doi: 10.1111/j.1464-410X.2005.05206.x. PMID: 15720341.
 6. Davidoff K, Popov E, Zlatanov D, Roglev V. Urgent ESWL as first line treatment for kidney decompression in the setting of acute renal colic. *Eur Urol Suppl* 2016; 15(6):179 doi:10.1016/S1569-9056(16)15140-1
 7. Петкова К., Петрова Д., Петров П., Гъцев О., Христофоров С., Салтиров И. Уретероскопия по спешност при пациенти с остро бъречно увреждане свързано с обструкция от конкремент в уретера. *Ендоурология и минимално инвазивна хирургия.* 2020; 8(2):22-26
 8. Petkova K, Petrova D, Petrov P, Hristoforov S, Gatsev O, Saltirov I. Emergency ureteroscopy as first-line treatment in patients with acute kidney injury due to ureteral stones. Poster presented at EAU UROtech: A joint meeting of the EAU Section for Uro-Technology and the EAU Section of Urolithiasis in collaboration with the EAU Robotic Urology Section, 25-28 May 2022, Istanbul, Turkey
 9. Farag M, Jack GS, Wong LM, Bolton DM, Lenaghan D. What is the best way to manage ureteric calculi in the time of COVID-19? A comparison of extracorporeal shockwave lithotripsy (SWL) and ureteroscopy (URS) in an Australian health-care setting. *BJU Compass.* 2020 Nov 7;2(2):92-96. doi: 10.1002/bco2.55. PMID: 35474891; PMCID: PMC8988776.
 10. Anagnostou T, Tolley D. Management of ureteric stones. *Eur Urol.* 2004 Jun;45(6):714-21. doi: 10.1016/j.eururo.2003.10.018. PMID: 15149742.
 11. Uguz S, Senkul T, Soydan H, Ates F, Akyol I, Malkoc E, Baykal KV. Immediate or delayed SWL in ureteric stones: a prospective and randomized study. *Urol Res.* 2012 Dec;40(6):739-44. doi: 10.1007/s00240-012-0490-2. Epub 2012 Jul 5. PMID: 22763796.
 12. Kurkar A, Elderwy AA, Osman MM, Abdelkawi IF, Shalaby MM, Abdelhafez MF. Predictors of successful emergency shock wave lithotripsy for acute renal colic. *Urolithiasis.* 2022 Aug;50(4):481-485. doi: 10.1007/s00240-022-01332-3. Epub 2022 Jun 3. PMID: 35657411; PMCID: PMC9300550.

Адрес за кореспонденция:

Д-р Виктория Тодорова
Военномедицинска академия
Катедра урология и нефрология
Клиника Ендоурология и ЕКЛ
Ул. „Георги Софийски“ №3, София
Тел: +359 882875900
e-mail: v.todorova0803@gmail.com

Address of correspondence:

Dr. Victoria Todorova
Military Medical Academy, Sofia
Department of Urology and Nephrology
Clinic of Endourology and SWL
“Georgi Sofiiski” blvd. 3, 1606
Tel. +359 882875900
e-mail: v.todorova0803@gmail.com

Анатомични резекции на панкреаса при локално авансирал стомашен карцином

Л. Ел-Тал

Клиника по чернодробно-жлъчна, панкреатична и обща хирургия
Аджибадем Сити Клиник МБАЛ "Токуда" Болница София ЕАД,
София

Anatomical resections of the pancreas in locally advanced stomach cancer

El-Tal

Clinic of Liver-Bile, Pancreatic and General Surgery
Acibadem City Clinic Tokuda Hospital Sofia EAD, Sofia

РЕЗЮМЕ

Въведение: Стомашният карцином е едно от най-честите онкологични заболявания и причина за смърт в глобален мащаб. Честата инфилтрация на тумора в съседни органи (панкреас и/или дуоденум) налага извършването на мултивисцерални резекции. Постигането на чисти резекционни линии е съществено за прогнозата при пациенти с локално авансирало заболяване.

Цел: Да се анализират периоперативните резултати в група от 18 пациенти с извършени различни по обем анатомични резекции на панкреаса в хода на мултивисцерални резекции в опит за постигане на хирургична радикалност.

Материал и методи: Пациентите в изследваната група са оценени по заболяемост, смъртност, оцеляване и класифицирани според необходимостта и вида на мултивисцерална резекция. От проучването са изключени случаите с парциални резекции на жлезата. Използани са статистически методи за анализ на периоперативните резултати.

Резултати. В проучваната група съотношението мъже/жени е 77,8% към 22,2%. Средната възраст е 63,1 г. Средният болничен престой е 10,5 дни. Периоперативният леталитет възлиза на 5,5% (1 случай). Наблюдавани са усложнения при 7 случая (38,8%). Регистрирано е панкреасно изтичане при 4 случая (22,2%).

Обсъждане. Мултивисцералната резекция е свързана с по-висок периоперативен риск и незначително по-висока периоперативна смъртност. Пациентите, които се очаква да бъдат подложени на такъв тип хирургично лечение, трябва да се подбират с изключително внимание, тъй като дългосрочната преживяемост остава лоша.

Ключови думи: мултивисцерална резекция, авансирал карцином на стомаха, панкреас

ABSTRACT

Introduction: Gastric cancer is one of the most common cancers and a cause of death globally. Frequent infiltration of the tumor into neighboring organs (pancreas and / or duodenum) requires curative, multivisceral resections. Achieving clean resection lines is essential for the prognosis in patients with locally advanced disease.

Objective: To analyze the perioperative results in a group of 18 patients with different anatomical resections of the pancreas in the course of multivisceral resections in an attempt to achieve surgical radicalism.

Material and methods: Patients in the study group were assessed for perioperative morbidity, mortality, survival and stratified according to the need and type of multivisceral resection. Cases of partial resections of the gland are excluded from the study. Statistical methods were used to analyze the perioperative results

Results. In the study group, the male / female ratio was 77.8% to 22.2%. The average age is 63.1 years. The average hospital stay is 10.5 days. Perioperative mortality is 5.5% (1 case). Complications were observed in 7 cases (38.8%). Pancreatic leakage was registered in 4 cases (22.2%).

Discussion: Multivisceral resection is associated with higher perioperative morbidity and slightly higher perioperative mortality. Patients who are expected to undergo this type of surgical treatment should be selected with extreme caution, as long-term survival remains poor.

Key words: multivisceral resection, advanced gastric cancer, pancreas

ВЪВЕДЕНИЕ

Ракът на стомаха е четвъртото по честота злокачествено заболяване в световен мащаб и втората водеща причина за смъртност причинена от рак^{/1,2/}. Резултатите от оперативното лечение на рак на стомаха са се подобрили значително през последните десетилетия. Според скорошно британско проучване 5-годишната обща преживяемост значително се е подобрила от 15% на 41% с броя на куративните резекции, който също е нарастнал от 33% на 73%^{/3/}. Тези подобрения се дължат на внимателния подбор на пациентите, напредъка в радикалността и безопасността на хирургията, напредъка в химиотерапията и лъчетерапията, както и ранната диагностика с помощта на ендоскопските техники и образната диагностика. Радикалната хирургична резекция остава крайъгълният камък в лечението на това заболяване. В случаи на локално авансирало онкологично заболяване, мултивисцерална резекция (MVR) е необходима за постигане на чисти резекционни линии. Рутинната дистална панкреатектомия и спленектомията са описани като съществен компонент на стандартната D2 дисекция (за рак на проксимален стомах), първоначално въведен в Япония, а в последствие и в Европейските държави^{/4,5/}. Отчетените резултати след MVR за рак на стомаха остават силно променливи. Резултатите от 17 различни проучвания (включващи общо 1343 пациенти), сочат че процентът на периперативна смъртност се различава значително, като варира между 0% и 15%^{/6,7/}. Тази вариабилност в резултатите може да се дължи отчасти на ефекта на „кривата на обучение“ за тези предизвикателни операции. Например в проучване проведено в Тайван, включващо 127 пациенти, подложени MVR за рак на стомаха, авторите, сравнявайки техните резултати от първите 4 години и последните 8 години на техния 12-годишен период на обучение, съобщават за намаляване на следоперативна смъртност от 17% до 1%, както и постоперативната смъртност от 57% на 36%^{/8/}. Все още съществува сигнификантна вариабилност в ранните и късни резултати след провеждане на полиорганна резекция при резекция на локално авансирал стомашен аденокарцином^{/9/}.

ЦЕЛ

Да се анализират периперативните и следоперативни резултати в група пациенти с извършени анатомични резекции на панкреаса по повод локално аван-

сирал стомашен рак, без далечна дисеминация в опит за постигане на хирургична радикалност. Акцентира се върху специфичните пострезекционни усложнения свързани с панкреатичната резекция, общите периперативни усложнения и смъртност.

МАТЕРИАЛ И МЕТОДИ

За период от 2007 г до 2017 г. в клиниката по чернодробно-жлъчна панкреатична и обща Хирургия на Аджибадем Сити Клиник УМБАЛ “Токуда” са извършени 18 анатомични резекции на панкреаса в хода на мултивисцерална резекция по повод локално авансирал стомашен аденокарцином. Всички случаи са без данни за перитонеална или хематогенна дисеминация. От проучваната група са изключени пациенти с парциални резекции на панкреаса.

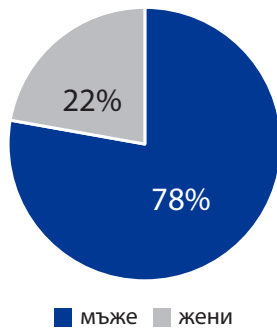
Извършени са 17 леви панкреатични резекции с различен обем – субтотална резекция е извършена при 7 пациента (41%), хемипанкреатектомия е приложена при 5 пациента (29%), резекция на опашката на жлезата при 4 пациента (23,5%). В един случай (5,5%) е проведена дуодехемипанкреатектомия (ДХПЕ) (Фиг.1.) В групата превалят мъжете – 14 (77,8%) спрямо жените – 4 (22,2%), (Фиг.2.) Средната възраст на пациентите е 63,1 г. Средният болничен престой възлиза на 10,5 дни.

Използани са статистически методи за анализ на периперативните резултати.

РЕЗУЛТАТИ

По време на периперативния период един пациент е починал от усложнения свързани с операцията (5,5%). Общият периперативен морбилитет възлиза на 38,8% (7 пациентта). Специфичните периперативни усложнения са асоциирани с панкреасно изтичане, регистрирано при 4 болни – формиране на парапанкреасни течни колекции или изтичане от дренажите (22,2%). По повод това не са извършвани оперативни ревизии. По отношение специфичните периперативни усложнения е регистриран един пациент (5,5%) с постоперативна хеморагия от абдоминалните дренажи. В последствие се формира билиарна фистула, която наложи извършване на ЕРХПГ и поставяне на билиарен стент. Разпределението на случаите според периперативният морбилитет и регистрираните усложнения е представено на Таблица 1.

Общата преживяемост след куративна резекция намалява с увеличаване на степента на резекцията. Сред



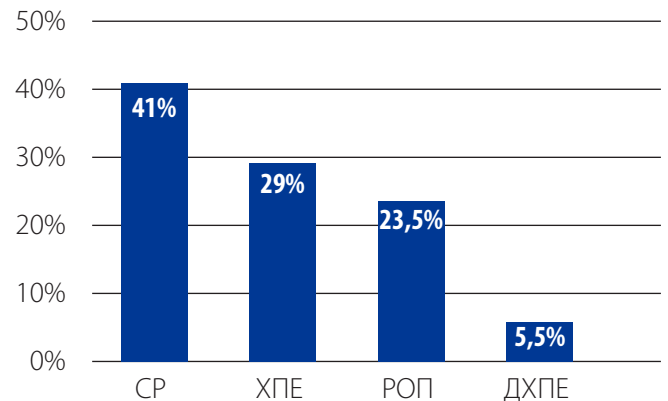
Фигура 1. Разпределение на случаите по пол

пациентите с T4 заболяване не е имало дългосрочно оцелели след MVR с 5-годишна обща преживяемост от 20%. Многовариантният регресионен анализ на Кокс показва, че MVR с панкреатектомия, но не и MVR без панкреатектомия, е значително свързан с намалена преживяемост, заедно с T стадий, N стадий, периневрална инвазия./10/.

| Таблица 1. Морбилитет и специфични усложнения | | |
|---|---------------------|--------------------------|
| Периоперативен морбилитет | Панкреасно изтичане | Постоперативна хеморагия |
| 38,8% | 22,2% | 5,5% |

ОБСЪЖДАНЕ

Извършването на анатомични резекции на панкреаса по повод на локално авансирал стомашен карцином е предизвикателно от хирургична гледна точка и е без алтернатива при тези пациенти. Много трудно предоперативно тези пациенти могат да бъдат оценени като кандидати за извършване на мултивисцерални резекции поради недостатъчната специфичност на образните методи на изследване. Обичайна практика е решението за извършване на блокова резекция да се взема по време на самата оперативна интервенция. Затова предоперативната оценка е от изключително значение. Различните по обем панкреасни резекции могат да протекат с приемливи резултати по отношение периоперативния морталитет и морбидитет. В литературата се докладват различни резултати по отношение периоперативния морталитет – 0%, 3,5%, 3,7%, 15,2% /14,15,16,17/.



Фигура 2. Разпределение на пациентите според приложената хирургична интервенция

Мултивисцералните резекции обичайно са съпроводени от висок процент развитие на периоперативни усложнения. По някои литературни данни достигат до 35% /11,12,13/, като има съобщения за честота от 51 % /18/. По отношение специфичните периоперативни усложнения основното становище е, че те са асоциирани основно с извършената панкреасна резекция и формирането на различни по тежест панкреасни фистули с честота от 24.5% /19/. Докладваните резултати в проучваната серия напълно съответстват на съобщенията в литературата. В групата има един починал пациент по време на периоперативния престой с 5,5% периоперативен морбидитет. Регистрираните панкреасни фистули и формирането на парапанкреасни колекции са само 4, което прави честота на това усложнение от 22,2%.

ЗАКЛЮЧЕНИЕ

Постигането на R0 резекция при пациенти с локално авансирал стомашен рак е възможно в случаите на трансмурална инфилтрация на панкреаса. Често извършване на парциална резекция на жлезата е достатъчна процедура. Провеждането на големи, анатомични панкреасни резекции влиза в съображение при локално авансирал стомашен рак. Много фактори са от изключително значение за добрите периоперативни и късни онкологични резултати – предоперативна оценка на перформънс статуса, нутритивното състояние, локалния статус. От изключително значение е тези пациенти да бъдат оперирани в институция с богат опит в хепато-билиарна и панкреатична хирургия

ЛИТЕРАТУРА

- Jemal A, Bray F, Center MM, Ferlay J, Ward E, Forman D. Global cancer statistics. *CA Cancer J Clin.* 2011;61:69–90.
- Ferlay J, Shin HR, Bray F, Forman D, Mathers C, Parkin DM. Estimates of worldwide burden of cancer in 2008: GLOBOCAN 2008. *Int J Cancer.* 2010;127:2893–917.
- Desai AM, Pareek M, Nightingale PG, Fielding JW. Improving outcomes in gastric cancer over 20 years. *Gastric Cancer.* 2004;7:196–201; discussion 201–3.
- Maruyama K, Okabayashi K, Kinoshita T. Progress in gastric cancer surgery in Japan and its limits of radicality. *World J Surg.* 1987;11:418–25.
- Cuschieri A, Fayers P, Fielding J, et al. Postoperative morbidity and mortality after D1 and D2 resections for gastric cancer: preliminary results of the MRC randomised controlled surgical trial. The Surgical Cooperative Group. *Lancet.* 1996;347:995–9.
- Cuschieri A, Fayers P, Fielding J, et al. Postoperative morbidity and mortality after D1 and D2 resections for gastric cancer: preliminary results of the MRC randomised controlled surgical trial. The Surgical Cooperative Group. *Lancet.* 1996;347:995–9.
- Brar SS, Seevaratnam R, Cardoso R, et al. Multivisceral resection for gastric cancer: a systematic review. *Gastric Cancer.* 2012;15(Suppl 1):S100–7.
- Lo SS, Wu CW, Shen KH, Hsieh MC, Lui WY. Higher morbidity and mortality after combined total gastrectomy and pancreaticosplenectomy for gastric cancer. *World J Surg.* 2002;26:678–82.
- Маринов В, Радойчич М. Аспекти на хирургичното лечение на рака на стомаха. Хирургични заболявания МП, 36, 2005, №3, 17–22. ISSN - 1312 – 0344
- Power DG, Schattner MA, Gerdes H, Brenner B, Markowitz AJ, Capanu M, Coit DG, Brennan M, Kelsen DP, Shah MA. Endoscopic Ultrasound Can Improve the Selection for Laparoscopy in Patients with Localized Gastric Cancer. *Journal of the American College of Surgeons.* 2009;208(2):173–8
- Martin RC, 2nd, Jaques DP, Brennan MF, Karpch M. Extended local resection for advanced gastric cancer: increased survival versus increased morbidity. *Annals of Surgery.* 2002;236(2):159–65.
- Carboni F, Lepiane P, Santoro R, Lorusso R, Mancini P, Sperduti I, Carlini M, Santoro E. Extended multiorgan resection for T4 gastric carcinoma: 25-year experience. *Journal of surgical oncology.* 2005;90(2):95–100.
- Pacelli F, Cusumano G, Rosa F, Marrelli D, Dicosmo M, Cipollari C, Marchet A, Scaringi S, Rausei S, di Leo A, Roviello F, de Manzoni G, Nitti D, Tonelli F, Doglietto GB, Italian Research Group for Gastric Cancer ft. Multivisceral Resection for Locally Advanced Gastric Cancer: An Italian Multicenter Observational Study. *JAMA Surgery.* 2013;148(4):353–60.
- Marinov V. Potentially curative multivisceral resections for locally advanced colorectal cancer. *Scripta Scientifica Medica*, vol. 48, No. 2, 2016, 27–31. ISSN – 0582 – 3250
- Marinov V, Gaidarski R, Draganov K, Katev N.N, Rusenov D; Kolev Y, Petreska A, Borisov B, Chagalova G, Lavchev S, Penchev D, Stoyanova D, Tonev S. Locally advanced adenocarcinoma of the supramesocolic part of the colon. Features of surgical treatment and challenges. *Scripta Scientifica Medica*, vol. 45, Suppl. 2, 2013, pp. 79–85 ISSN – 0582 – 3250
- Aversa J, Diggs L, Hagerty B, Domingues D, Lituarte P et al. Multivisceral Resection for Locally Advanced Gastric Cancer. *J Gastrointest Surg.* 2021 Mar;25(3):609–622
- Маринов В, Драганов К, Гайдарски Р, Русенов Д. Мултивисцерални резекции при локално авансирал рак на стомаха. Възможности и хирургични предизвикателства. XVI- ти Национален Конгрес по Хирургия. Електронен сборник с доклади 2018.
- Darren R Cullinan, Stephen W Behrman. Multi-visceral resection of locally advanced extra-pancreatic carcinoma. *Hepatobiliary Pancreat Dis Int.* 2014 Apr;13(2):198–202.
- Драганов К, Маринов В, Колев Я, Петреска А, Борисов Б, Тонев С, Гайдарски Р. Хирургия на панкреаса – резултати, прогностични фактори, профилактика на ранните постоперативни усложнения. XIII Национален конгрес по хирургия 2010. Кн I, 79–81 ISSN: 1314–2097

Адрес за кореспонденция:

София, Бул. "Н. Вапцаров" 51Б
Клиника по Чернодробно-жлъчна,
панкреатична и обща хирургия
Аджибадем Сити Клиник МБАЛ "Токуда"
Болница София
E-mail: luben.eltal@gmail.com

Adres for correspondence:

Bul:"N. Vaptsarov"51B, Sofia, Bulgaria
Clinic of liver and pancreatic and general surgery
Acibadem City Clinic Tokuda Hospital, Sofia
E-mail: luben.eltal@gmail.com

Минимално инвазивна трансабдоминална преперитонеална пластика на следоперативна лумбална херния

В. Кьосев, П. Иванов, В. Мутафчийски, Г. Коташев, К. Василев, Г. Григоров, Д. Пенчев, М. Гаврилов, Ц. Пайчева.

Клиника ендоскопска, ендокринна хирургия и колопроктология, Катедра хирургия, Военномедицинска Академия, София

Minimally invasive transabdominal preperitoneal repair of incisional lumbar hernia

V. Kyosev, P. Ivanov, V. Mutafchiyski, G. Kotashev, K. Vasilev, G. Grigоров, D. Penchev, M. Gavrilov, Ts. Paycheva

Clinic of Endoscopic, Endocrine surgery and Coloproctology, Department of Surgery, Military Medical Academy, Sofia

РЕЗЮМЕ

Въведение: Лумбалната херния се отнася към дефектите на коремната стена с рядка локализация (лумбална област). По произход тя може да бъде първична, разположена в горен (Grynfeltt-Lesshaft) или долен (Petit) лумбален триъгълник или вторична в следствие на травма, следоперативна. Клиничната изява варира в широки граници, от безсимптомна подутина в лумбалната област до клинично изявена лумбална формация с болка в гърба. Анатомичната локализация на лумбалната херния я превръща в предизвикателство за поставяне на диагнозата и вида на оперативното лечение. Индивидуалния подход при всеки пациент е ключов за успеха на оперативното лечение. В това съобщение представяме минимално инвазивен подход за лечение на следоперативна лумбална херния.

Клиничен случай: 75-годишен пациент от гр. Пазарджик, приет в Клиника Ендоскопска хирургия към ВМА по повод на подутина в лява лумбална област на мястото на стар оперативен цикатрикс от предходна лумботомия с нефректомия (2020г.) по повод на нефропатия. Подутината е с давност от една година и причинява периодична локална болка и дискомфорт при физическо натоварване. От проведената КТ с контраст се установи следоперативна лумбална херния в ляво с диаметър 10см. и херниране на колон десценденс и далак. След проведена подготовка и консултации с реаниматор, кардиолог и нефролог извършихме минимално инвазивна трансабдоминална преперитонеална пластика на лумбалната херния с протеза. Следоперативния период протече гладко и пациентът беше изписан на четвъртия ден. Три месеца след процедурата пациентът се чувства добре без данни за рецидив.

Заклучение: Предоперативно КТ изследване на корема с контраст е задължително изискване за правилно поставена диагноза и избор на подходящ оперативен подход. Минимално инвазивната трансабдоминална преперитонеална пластика на следоперативна лумбална херния осигурява оптимална видимост по време на операцията, минимална тъканна травма, бързо възстановяване и добър козметичен резултат. Методиката е нова, но осъществима, полезна и сигурна алтернатива на конвенционалните хирургични техники за възстановяване при следоперативна лумбална херния.

Ключови думи: следоперативна лумбална херния, преперитонеална пластика, херния с рядка локализация.

ABSTRACT

Introduction: A lumbar hernia is a rare type of abdominal wall defect by anatomic location. It can be primary in origin over the lumbar triangles that can be categorized into superior (Grynfeltt) and inferior (Petit), or secondary as a result of trauma or surgery. Lumbar abdominal wall hernia in which clinical presentations may vary from an asymptomatic bulge in the lumbar area to a symptomatic lumbar mass with back pain. Anatomical location makes challenging diagnosis and repair. Individual approach for every patient is a key for successful surgical treatment. In this paper, we present a minimally invasive approach to the treatment of incisional lumbar hernia.

Case presentation: A 75-year-old patient from Pazardzhik town, admitted to our unit at the Military Medical Academy for swelling in the left lumbar region at the site of an old surgical scar from a previous nephrectomy (2020) caused by nephropathy. The swelling has a one-year history and causes periodic local pain and discomfort during physical exercise. CT-scan show us incisional left site lumbar hernia, 10cm defect diameter with descending colon and spleen as a hernia contents. We conducted preoperative preparation and consultations with an anesthesiologist, cardiologist and nephrologist. The patient underwent minimally invasive transabdominal preperitoneal lumbar hernia repair with a prosthesis. The postoperative period went smoothly and the patient was discharged on the fourth day. Three months later, he feels well and there is no evidence of recurrence.

Conclusions: Preoperative CT-scan of the abdomen with contrast in lumbar hernia patients is a mandatory requirement for proper diagnosis and selection of an appropriate surgical approach. Minimally invasive transabdominal preperitoneal incisional lumbar hernia repair provides optimal view in operative field, minimal tissue trauma, fast recovery and good cosmetic results. This is a new method, but a feasible, useful and safe alternative to conventional surgical techniques for incisional lumbar hernia repair.

Keywords: Incisional lumbar hernia, Preperitoneal repair, Hernia with rare location

ВЪВЕДЕНИЕ

Лумбалната херния се отнася към дефектите на коремната стена с рядка локализация (лумбална област). Дефинира се като протрузия на орган (с екстраперитонеална или интраперитонеална локализация) или екстраперитонеално съдържимо през дефект на задно-латералната коремна стена [1]. Първият случай на лумбална херния е описан в литературата през 1731г. от deGarangeor [2, 3]. Анатомичните граници на лумбалния регион се простират в кранио-каудална посока от дванадесетото ребро до илиачната кост, а в предно-задна посока от мускулите квадратус лумборум и гръдния еректор до външния кос коремен мускул. По произход тя може да бъде първична, разположена в горен (Grynfeltt-Lesshaft) или долен (Petit) лумбален триъгълник или вторична в следствие на травма, следоперативна [4]. Клиничната изява варира в широки граници, от безсимптомна подутина в лумбалната област до клинично изявена лумбална формация с болка в гърба и корема. Много случаи от клиничната практика се пропускат поради не добро познаване на заболяването и неговата рядкост. Анатомичната локализация и заобикалящите костни структури превръщат лумбалната херния в предизвикателство за поставяне на диагнозата и определяне вида на оперативното лечение [1, 8]. Лумбалната херния може да бъде разпозната като липом на гърба, абсцес, фибром или бъбречен тумор, което допълнително затруднява лечението. Съществува сериозен риск от заклещване (25%), исхемия и перфорация на съдържимото (8%) поради което единственото дефинитивно лечение на лумбалната херния е оперативното, извършено в ранен етап на заболяването [5, 7]. Индивидуалния подход при всеки пациент е ключов за успеха на оперативното лечение. Ограниченият брой случаи в практиката и сложността на техническото изпълнение на операцията са причина за липса на стандартизиран оперативен подход при лумбална херния по света. Общоприето е твърдението, че за времето на своята хирургична практика общият хирург ще оперира не повече от една лумбална херния [9, 10]. През последните години се натрупват данни за предимствата на минимално инвазивния подход пред класическата отворена операция [11, 12].

В това съобщение излагаме предимствата на минимално инвазивния подход при лечение на следоперативна лумбална херния.

КЛИНИЧЕН СЛУЧАЙ

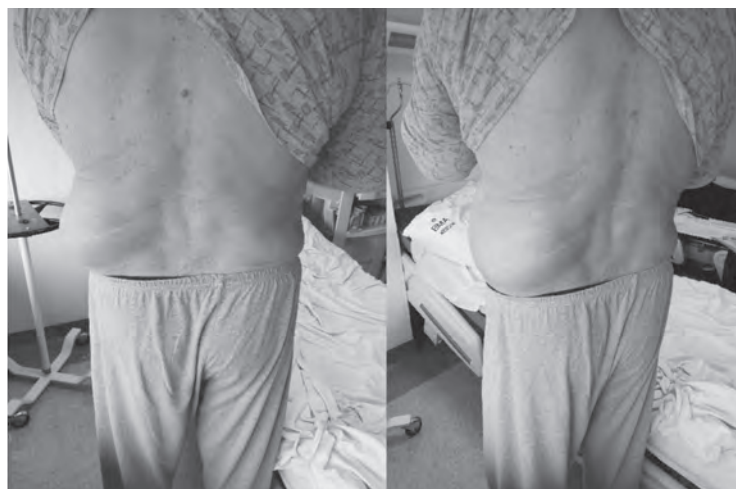Представяме 75-годишен пациент от гр. Пазарджик, приет в Клиника Ендоскопска, ендокринна хирургия и колопроктология към ВМА по повод на подутина в лява лумбална област на мястото на стар оперативен цикатрикс от предходна лумботомия с нефректомия (2020г.) по повод на нефропатия. Подутината е с давност от една година и причинява периодична локална болка и дискомфорт при физическо натоварване [Фиг. 1-2]. При прегледа се установи репонабилна, неболезнена подутина в лява лумбална област на мястото на стар оперативен цикатрикс от лумботомия, непосредствено над илиачната кост. От проведената КТ с контраст доказахме следоперативна лумбална херния в ляво с диаметър 10см. и херниране на част от колон десценденс и далак [Фиг. 3-4]. Пациентът притежава богата медицинска история от минали и съпътстващи заболявания: исхемична болест на сърцето, артериална хипертония и нефропатия, захарен диабет 2 тип, преживян миокарден инфаркт със стентиране на коронарни артерии, затлъстяване (BMI=29.6). Поставен в миналото постоянен уретрален катетър поради уринарна ретенция дължаща се на доброкачествена простатна хиперплазия. От лабораторните изследвания констатирахме завишени нива на серумния креатинин, урея и левкоцитоза. Наличие на левкоцити, еритроцити и бактерии в урината.

Предоперативно пациентът беше консултации с кардиолог, нефролог, анестезиолог, уролог. Деня преди операцията проведехме антибиотична профилактика, включително нискомолекулен хепарин и почистване на стомашно-чревния тракт с осмотичен разтвор.

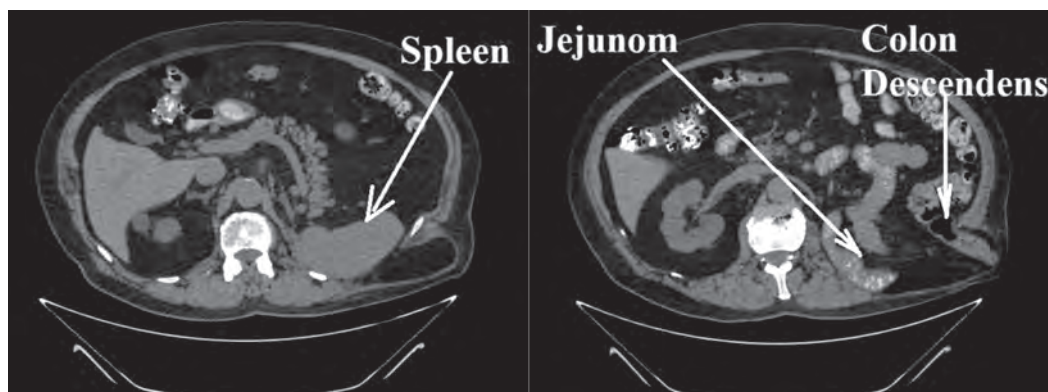
ОПЕРАТИВНА ТЕХНИКА

Позицията на пациента върху операционната маса е дясно-странична декубитална под обща интубационна анестезия [Фиг. 5]. След почистване на операционното поле с антисептични разтвори се създаде пневмоперитонеум с игла на Veress при налягане 14 mmHg. Използвани са три порта за работни инструменти и оптична система (два 5 мм и един 12 мм), разположени съответно 12 мм троакар по семилунарната линия в ляво на нивото на пъпа и двата 5 мм троакара на 5-6 см от него в каудална и краниална посока за постигане на добра ангулация на работните инструменти [Фиг. 6]. След щателен оглед на коремната

кухина с помощта на ултразвукова ножица се извърши инцизия на перитонеума в ляво по линията на Told. Дисецираха се структурите в ретроперитонеалното пространство по тъп и остър начин, като се мобилизира колон десценденс и далака от херниалния сак и се възстановиха в коремната кухина на анатомичното им място [Фиг. 7-9]. Отпрепарира се херниалният сак от околните тъкани, визуализира се херниалният отвор с размери 10/6 см. Дисекцията продължи назад до мускул псоас, а в краниална и каудална посока (до илиачната кост) осигурявайки достатъчно място за разполагане на протезата [Фиг. 10]. Посредством продължителен шев херниалният дефект се затвори напълно при по-ниско интраабдоминално налягане от 8 mmHg [Фиг. 11-12]. Минимално инвазивна пластика на



Фиг. 1 и Фиг. 2 Изглед преди операцията.



Фиг. 3 и Фиг. 4 Предоперативна КТ на корем и ретроперитонеум.

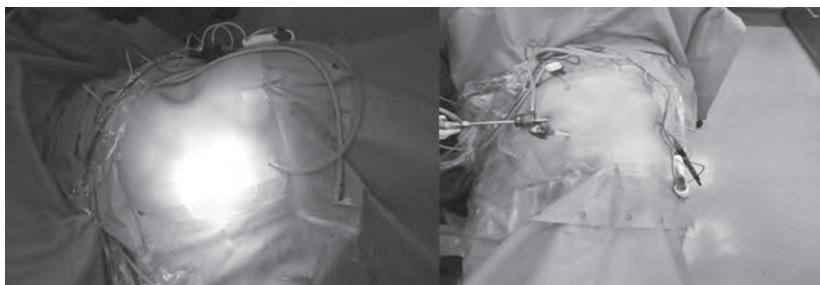дефекта осъществихме чрез монтиране в преперитонеален план на макропоресто, монофиламентно платно за екстраперитонеална употреба Versatex 15/20 см. Платното фиксирахме за подлежащите мускули чрез "double-crown" техника с нерезорбируеми такери [Фиг. 13]. Продължителен шев на перитонеалната инцизия и един брой тръбен коремен дренаж поставен в тази област за 24 часово наблюдение [Фиг. 14]. Екссуфлация на пневмоперитонеума и шев на оперативните достъпи. Сухи стерилни превръзки.

Следоперативния период протече гладко, без усложнения. На първи следоперативен ден пациентът беше раздвижен активно и захранен. Възстановена флатуленция и дефекация, коремният дренаж беше отстранен. На четвърти следоперативен ден пациентът беше дехоспитализиран [Фиг. 15-16]. При контролния преглед три месеца след операцията, се чувства добре без данни за рецидив. Следващият контролен

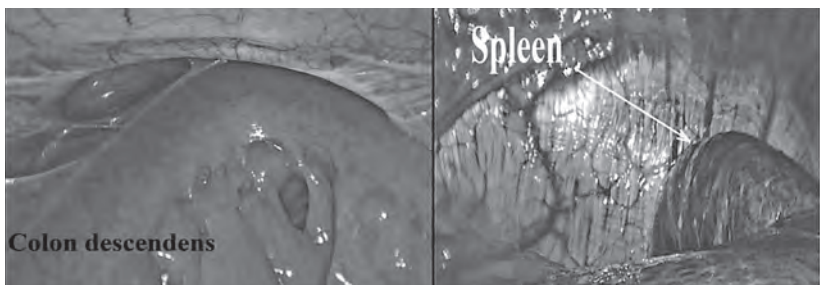
преглед е планиран за една година след операцията с КТ-визуализиране на пластиката.

ДИСКУСИЯ

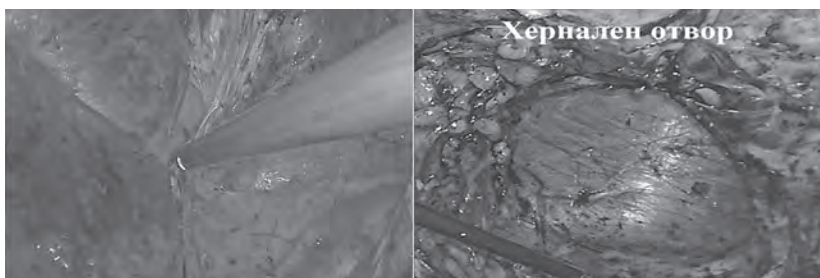
Развитието на лапароскопската хирургия допринесе за редица предимства на минимално инвазивните техники пред отворената хирургия при лечението на вентралните хернии [13, 14]. Трансабдоминална преперитонеална пластика (TAPP), тотална екстраперитонеална пластика (TEP), интраперитонеална онлей пластика (IPOM) са част от този арсенал с доказани предимства и при лечението на лумбалните хернии [13, 14]. Тези техники осигуряват отличен интраоперативен изглед към херниалния дефект, могат да открият пропусната херния, намаляват вероятността за органна увреда и тъканна травма [13]. Монтирана по минимално инвазивен път в дълбоките слоеве на коремната стена, протезата е по-стабилна, пациенти-




Фиг. 5 Позиција на пациента върху операционната маса.; Фиг. 6 Разположение на троакарите върху оперативното поле.




Фиг. 7 и Фиг. 8 Херниално съдържимо.



Фиг. 9 и Фиг. 10 Дисекция в преперитонеален план.



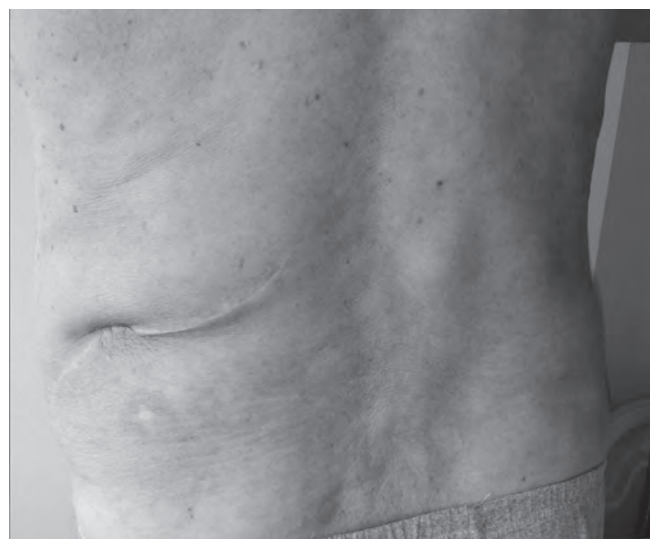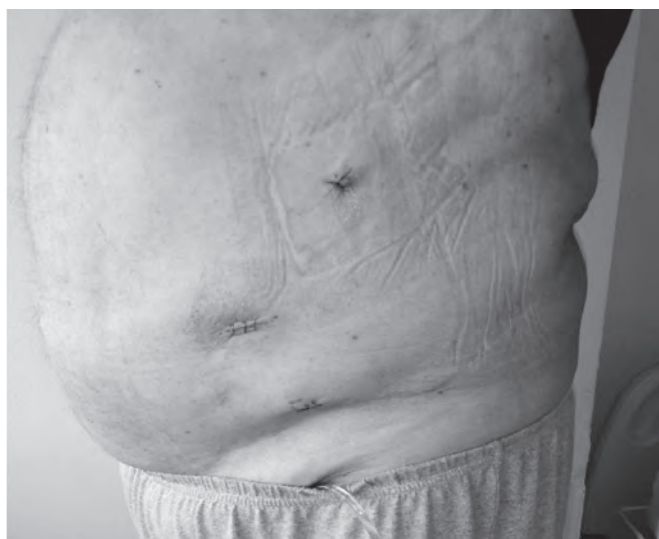Фиг. 11 и Фиг. 12 Шев на херналният дефект.



Фиг. 13 и Фиг. 14 Фиксиране на протезата и шев на перитонеума.

те се възстановяват по-бързо, скъсен е престоят в болница, по-малка е следоперативната болка и козметичният ефект е по-добър. Посочените предимства на минимално инвазивната хирургия са причина все повече хирурзи в ежедневната практика да я предпочетат и при лумбална херния [15].

Минимално инвазивните техники имат някои ограничения когато се прилагат при лумбална херния. Повечето лумбални хернии имат голям по размери дефект, локализиран в екстраперитонеалното пространство зад дебелото черво, поради което IPOM не може да бъде приложен директно. Предлагат се различни модификации на IPOM с известни слабости в техническото изпълнение на пластиката, колона се мобилизира но не се възстановява в анатомична позиция без да се фиксира към платното, протезата припокрива достатъчно в заден план но не се фиксира за псоасния мускул [14]. TER пластиката се осъществява изцяло в екстраперитонеален план без да нарушава цялостта на перитонеалната кухина, но съществуват редица затруднения при следоперативните и травматични лумбални хернии, където се намира cicatricialна тъкан и тежки сраствания. Преодоляването на тези затруднения изисква дълга крива на обучение и голям опит на хирурга, доказателство за което са и малкият брой публикации по темата [16-18]. Препоръките са екстраперитонеалния достъп да се прилага при малки и първични лумбални хернии, докато при големите, следоперативни и травматични хернии трансабдоминалната пластика е по-сигурна и безопасна процедура с по-добри дълготрайни резултати [19]. TAPP процедурата не е с безгранични показания, при хернии с големи дефекти отпрепарирането в достатъчен екстраперитонеален план е затруднено от локалните костни структури. При



Фиг. 15 и Фиг. 16 Изглед на пациента при дехоспитализацията.

следоперативните и травматични лумбални хернии в края на операцията перитонеум може да се окаже недостатъчен за перитонизация на протезата, което е ключов момент за избягване на следоперативни усложнения. Отворената пластика е част от арсенала хирургични техники, която има своето място особено при такива редки и усложнени форми на лумбална херния.

При нашия случай описан в изложението минимално инвазивната трансабдоминална пластика осигури достатъчна дисекция в екстраперитонеален план, възстановяване на дефекта с продължителен шев и препокриване с платното, фиксирано за псоасния мускул. Това даде възможност за възстановяване на нормалната анатомична позиция на колона и неговата физиологична функция. Правилно проведена селекция на пациентите, предоперативна подготовка и позиция върху операционната маса са важни фактори за лесно и сигурно извършване на минимално инвазивната трансабдоминална преперитонеална пластика.

ЗАКЛЮЧЕНИЕ

Предоперативно КТ изследване на корема с контраст е задължително изискване за правилно поставена диагноза и избор на подходящ оперативен подход. Минимално инвазивната трансабдоминална преперитонеална пластика на следоперативна лумбална херния осигурява оптимална видимост по вре-

ме на операцията, минимална тъканна травма, бързо възстановяване и добър козметичен резултат. Три месеца след операцията при описаният по-горе случай, пациентът се чувства добре без данни за рецидив и преживяни усложнения. Методиката е нова, но осъществима, полезна и сигурна алтернатива на конвенционалните хирургични техники за възстановяване при следоперативна лумбална херния. Надяваме се с това съобщение да я подкрепим за по-широко приложение при следоперативни и травматични лумбални хернии в България и световен мащаб. Поради ограничения брой публикации по темата, за в бъдеще са необходими по-обширни многоцентрови проучвания доказващи нейните предимства пред останалите техники.

БИБЛИОГРАФИЯ:

1. Stamatiou D, Skandalakis JE, Skandalakis LJ, Mirilas P. Lumbar hernia: surgical anatomy, embryology, and technique of repair. *Am Surg*. 2009;75(3):202–7.
2. Barbette P. Opera chirurgico-anatomica. Lugduni J a Gelder. 1672: 26.
3. deGarangeor RJC. Traie des operations de chirurgie. 1731;1: 369.
4. Macchi V, Porzionato A, Morra A, et al. The triangles of Grynfeltt and Petit and the lumbar tunnel: an anatomico-radiologic study. *Hernia*. 2017;21(3):369–76.
5. Pang RR, Makowski AL. Inferior lumbar triangle hernia with incarceration. *Am J Emerg Med*. 2019;37(6):1218.e5-1218.e6.

6. Fokou M, Fotso P, Ngowe Ngowe M, Essomba A, Sosso M. Strangulated or incarcerated spontaneous lumbar hernia as exceptional cause of intestinal obstruction: case report and review of the literature. *World J Emerg Surg.* 2014;9:44.
7. van Steensel S, Bloemen A, van den Hil LCL, van den Bos J, Kleinrensink GJ, Bouvy ND. Pitfalls and clinical recommendations for the primary lumbar hernia based on a systematic review of the literature. *Hernia.* 2019;23(1):107–17.
8. Beffa LR, Margiotta AL, Carbonell AM. Flank and lumbar hernia repair. *Surg Clin North Am.* 2018;98(3):593–605.
9. Kadler B, Shetye A, Patten DK, Al-Nowfal A. A primary inferior lumbar hernia misdiagnosed as a lipoma. *Ann R Coll Surg Engl.* 2019;101(4):e96–8. <https://doi.org/10.1308/rcsann.2019.0009>.
10. Hafner CD, Wylie JH, Brush BE. Petit's lumbar hernia: repair with Marlex mesh. *Arch Surg.* 1963;86:180–6. <https://doi.org/10.1001/archsurg.1963.01310080004002>.
11. Moreno-Egea A, Torralba-Martinez JA, Morales G, Fernandez T, Girela E, Aguayo-Albasini JL. Open vs laparoscopic repair of secondary lumbar hernias: a prospective nonrandomized study. *Surg Endosc.* 2005;19:184–7.
12. Moreno-Egea A, Alcaraz AC, Cuervo MC. Surgical options in lumbar hernia: laparoscopic versus open repair. A long-term prospective study. *Surg Innov.* 2013;20:331–44.
13. Shekarriz B, Graziottin TM, Gholami S, Lu HF, Yamada H, Duh QY, et al. Transperitoneal preperitoneal laparoscopic lumbar incisional herniorrhaphy. *J Urol.* 2001;166:1267–9.
14. Edwards C, Geiger T, Bartow K, Ramaswamy A, Fearing N, Thaler K, et al. Laparoscopic transperitoneal repair of flank hernias: a retrospective review of 27 patients. *Surg Endosc.* 2009;23:2692–6.
15. Arca MJ, Heniford BT, Pokorny R, Wilson MA, Mayes J, Gagner M. Laparoscopic repair of lumbar hernias. *J Am Coll Surg.* 1998;187:147–52.
16. Postema RR, Bonjer HJ. Endoscopic extraperitoneal repair of a Grynfeltt hernia. *Surg Endosc.* 2002;16:716.
17. Habib E. Retroperitoneoscopic tension-free repair of lumbar hernia. *Hernia.* 2003;7:150–2.
18. Meinke AK. Totally extraperitoneal laparoendoscopic repair of lumbar hernia. *Surg Endosc.* 2003;17:734–7.
19. Moreno-Egea A, Guzman P, Girela E, Corral M, Aguayo Albasini JL. Laparoscopic hernioplasty in secondary lumbar hernias. *J Laparoendosc Adv Surg Tech A.* 2006;16:572–6.

Адрес за кореспонденция:

Д-р Васил Кьосев
Клиника Ендоскопска, Ендокринна хирургия и Колопроктология
Катедра Хирургия
Военномедицинска Академия,
бул. „Св. Георги Софийски“ № 3,
1606, София,
e-mail: dr_kyosev@abv.bg

Address for correspondence:

Dr. Vassil Kyosev
Clinic of Endoscopic, Endocrine surgery and Coloproctology,
Department of Surgery
Military Medical Academy
3, Sv. Georgi Sofiyski Blvd,
1606, Sofia
e-mail: dr_kyosev@abv.bg

Ентеро-кутанеална фистула при постоперативна вентрална херния-клиничен случай

**В. Сираков, И. Иванов, Е. Еюпов, Ц. Тричков, С. Мърваков,
В. Иванов, Р. Костадинов, В. Мелников, В. Михайлов,
Н. Владов**

Клиника по чернодробна, панкреатична хирургия и трансплан-
тология
Военномедицинска академия, София

Enterocutaneous fistula in postoperative ventral hernia - clinical case

**V. Sirakov, I. Ivanov, E. Eyupov, T. Trichkov, S. Murvakov, V. Ivanov,
R. Kostadinov, V. Melnikov, V. Mihailov, N. Vladov**

Clinic of Hepato-biliary and Pancreatic Surgery and Transplantology,
Military Medical Academy, Sofia

ВЪВЕДЕНИЕ:

Постоперативните вентрални хернии са сред най-честите усложнения в коремната хирургия. Честотата им е между 10-15 %, а честотата на рецидив, след херниопластика е между 20 и 45% (1). Поставянето на платно от синтетичен материал обикновено цели намаляването на честотата на рецидив. Усложненията след пластика на предна коремна стена най-често са: инфекция на оперативната рана, сером, хематом, дехисценция и ентеро-кутанеална фистула (2).

КЛИНИЧЕН СЛУЧАЙ

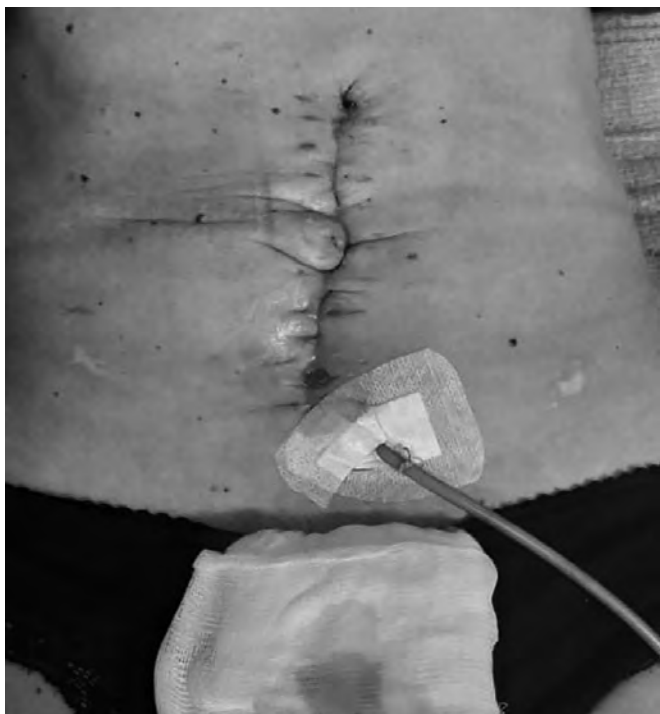Представяме клиничен случай на 42 годишна пациентка, оперирана по спешност по повод на волвулус на колон сигмоидеум на фона на дивертикулит. Извършена резекция на колон сигмоидеум с десцендо-ректоанастомоза и изведена протективна транзверзостама супраумбиликално. След 5 месеца е извършена релапаротомия за възстановяване на гастро-интестиналния континуитет. Установени масивни адхезии и голяма постоперативна вентрална херния. След адхезиолизата и извършването на дебелочревна анастомоза, е поставено двукомпонентно платно с оглед масивен херниален дефект. Два месеца след дехоспитализация започнали оплаквания от

секреция в областта на оперативния цикатрикс и мацерация на кожата. Третирана консервативно с антибиотична терапия и мазеви превръзки. След месец се оформили няколко фистулни отвори, на фона на субфебрилна температура. Извършена ревизия на оперативната рана с ексцизия на фистулни отвори. След две седмици отново се появила секреция от оперативната рана с вид на чревно съдържимо (фиг1)

Проведена компютърна аксиална томография с венозен контраст- данни за ентеро-кутанеални фистули, ангажиращи тънко черво и колон транзверзум (фиг. 2).

Интраоперативно установени: множество адхезии в горен, среден и долен коремен етаж, мигрирало двукомпонентно платно с ерозия на тънко черво и оформени няколко фистулни хода, комуникиращи с тънко черво на отстояние 40см. една от друга и фистулен ход към колон транзверзум, непосредствено след флексура коли хепатика (фиг. 3, 4,5).

Отстрани се двукомпонентното платно с обилна лаваж. Извърши се парциална резекция на два участъка от тънкото черво, носещи фистулните ходове с две термино-терминални йеюно-йеюноанастомози, извършени на един етаж. Поради ангажирането на колон транзверзум се извърши дясна хемиколектомия с термино-латерална илео-транзверзоанастомо-

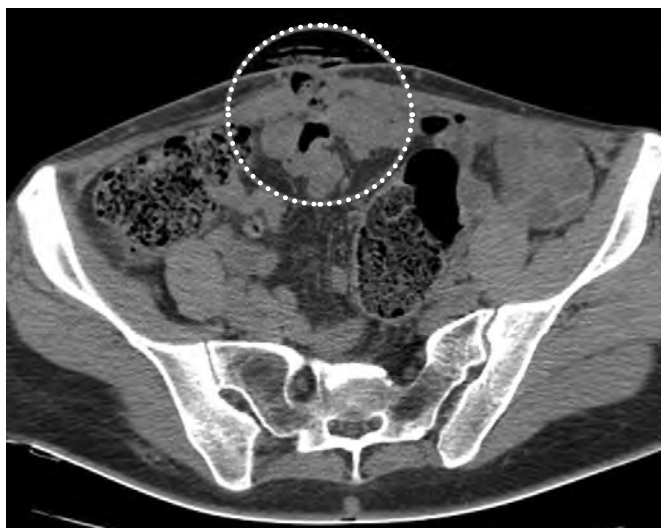
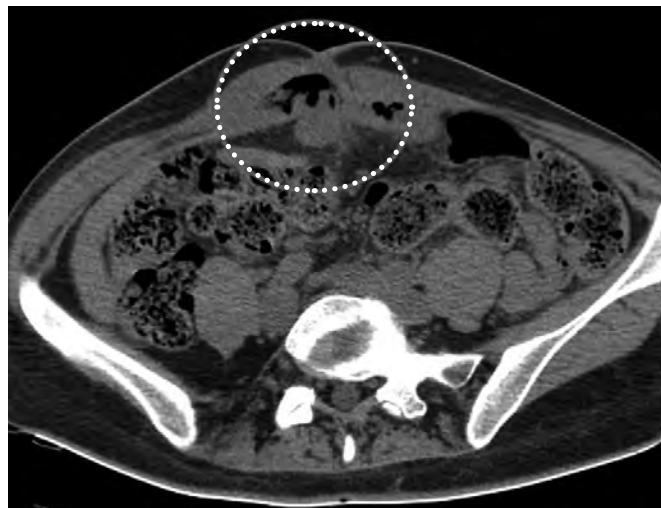


Фиг. 1 Оперативен цикатрикс с наличие на няколко ентеро-кутанеални фистулни хода и екстериоризирана високодебитна фистула с катетър

за, извършена на два етажа и последвала пластика на предна коремна стена със собствени тъкани. Гладък следоперативен период, без данни за пасажни смущения, спокойна оперативна рана. Пациентката бе изписана на шести следоперативен ден.

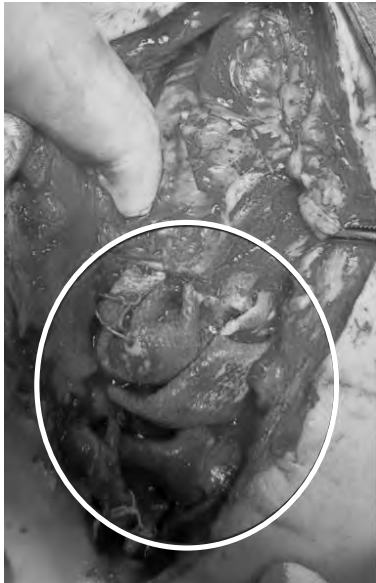ОБСЪЖДАНЕ:

Ентеро-кутанеалните фистули са едно от най-тежките дългосрочни усложнения, след пластика на предна коремна стена по повод на вентрална херния, като най-често се проявяват до 2 години след поставянето на платно от синтетична материя, но могат да се проявят дори след 30 години (3). Най-често се проявяват с периодично смущение в пассажа, болка по хода на цикатрикса, хронично възпаление в областта на поставеното платно, което води до изтичане на гноевидно, тънко/дебелочревно съдържимо, изискващо множество интервенции, многократни рехоспитализации и голям разход за дефинитивното им лечение (4). Ерозията на платното към чревната стена води до обструкция, кървене или оформяне на ентеро-кутанеална фистула. Смята се, че една от причините е лошата фиксация на платно-

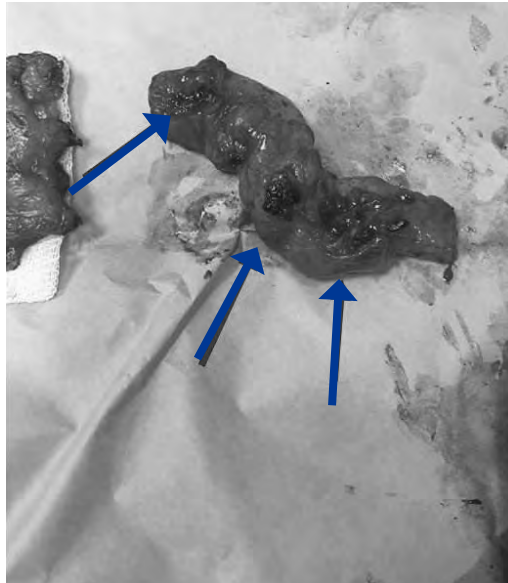

Фиг. 2 КАТ образ на ентеро-кутанеална и коло-кутанеална фистула

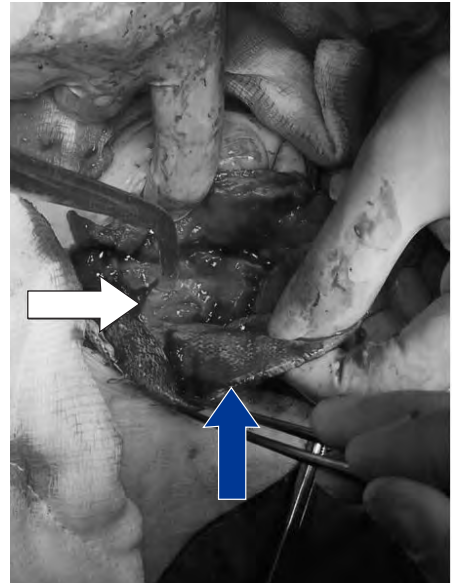
то към апоневрозата, както и реакция на организма към материала от който е направено платното(5). Ексцизията на херниалния сак, липса на апоневроза под платното, както и липсата на оментум се счита като предпоставка за оформяне на фистула при използване на проленово платно (3). Един от факторите, необходим за развитието на това късно усложнение, дори при използването на двукомпонентни платна е неразпозната десерозация на кух коремен орган, интраабдоминална инфекция, както и хематом, директно контактуващ с поставеното платно (6). Крайтъгълният камък в лечението на ентеро-кутанеалните фистули е оперативното лечение, включващо резекция на ангажирания чревен сегмент, след корекция на метаболитните отклонения. Ексцизията на фистулното отверстие и сатура, водят до повишена



Фиг. 3 Мигрирало, двукомпонентно платно



Фиг. 4 Тънко черво с няколко фистулни хода (сините стрелки)



Фиг 5. С бялата стрелка е изобразен колон транзверзум с фистулното отверстие. Със синята е изобразено инфектираното, мигрирало двукомпонентно платно

честота на рецидиви. При наличие на инфектирано платно и оформена ентеро-атмосферна фистула, задължително се ексцизира целия синтетичен материал, като дефекта на коремната стена се коригира със собствени тъкани или с поставяне на биологично платно (7). При рецидивна херния, след ексцизията на платното и пластика със собствени тъкани, може да се обмисли поставянето на двукомпонентно платно след образни и лабораторни данни за санирано огнище на инфекцията.

БИБЛИОГРАФИЯ:

1. M. Mudge and L. E. Hughes, "Incisional hernia: a 10 year prospective study of incidence and attitudes," *British Journal of Surgery*, vol. 72, no. 1, pp. 70–71, 1985.
2. Kanters AE, Krpata DM, Blatnik JA, Novitsky YM, Rosen MJ.

Modified hernia grading scale to stratify surgical site occurrence after open ventral hernia repairs. *J Am Coll Surg* 2012;215:787-93.

3. Leber GE, Garb JL, Alexander AI, et al. Long-term complications associated with prosthetic repair of incisional hernias. *Arch Surg* 1998;133:378–382.
4. I. Yilmaz, D.O. Karakasë, I. Sucullu, Y. Ozdemir, and E. Yucel, "A rare cause of mechanical bowel obstruction: mesh migration," *Hernia*, vol. 17, no. 2, pp. 267–269, 2013.
5. Seker D, Kulacoglu H. Long-term complications of mesh repairs for abdominal-wall hernias. *J Long Term Eff Med Implants* 2011;21:205–218.
6. Sanchez VM, Abi-Haidar YE, Itani KMF. Mesh infection in ventral incisional hernia repair: incidence, contributing factors, and treatment. *Surg Infect (Larchmt)* 2011;12:205-10
7. Montgomery A. The battle between biological and synthetic meshes in ventral hernia repair. *Hernia* 2013;17:3–11.

Адрес за кореспонденция:

Д-р Васил Сираков
Военномедицинска академия - София
Клиника по чернодробно-панкреатична хирургия
и трансплантология
Бул. "Г. Софийски" 3, София 1606
e-mail: sirakov83@start.bg
Mobile: +359898927925

Address for correspondence:

Dr. Vasil Sirakov
Military Medical Academy of Sofia
Clinic of Hepato-Pancreatic and Transplant Surgery
3 "Georgi Sofiski" Blvd.,
Sofia 1606, Bulgaria
e-mail: sirakov83@start.bg
Mobile: +359898927925

Съдово-циркулаторни заболявания на ретината, асоциирани с прекаран Ковид-19- клинични случаи

Т. Кирова, А. Калайджиев, Л. Войнов

Клиника по Очни болести, Катедра по очни болести, ушно-носно-гърлени болести и орална хирургия, Военномедицинска академия, София

Vascular and circulatory diseases of the retina associated with spent Covid-19- clinical cases

T. Kirova, A. Kalaydzhiev, L. Voynov

Clinic of Ophthalmology, Department of Ophthalmology, Otorhinolaryngology and Oral Surgery, Military Medical Academy, Sofia

РЕЗЮМЕ

Въведение: Коронавирусното заболяване 2019 засегна повече от 130 милиона души от началото на епидемията. По време на пандемията се установи, че вирусът на тежкия остър респираторен синдром (SARS-CoV-2), причинява ендотелна дисфункция на малките кръвоносни съдове и може да доведе до късни очни усложнения, като остра непроходимост (оклузия) на централната ретинна артерия и нейните клонове, оклузия на венозните съдове на ретината, централна серозна ретинопатия, папилофлебит, предна исхемична оптикопатия, увеит и невроретинит.

Цел на настоящото изследване е да се повиши осведомеността относно риска за развитие на остри съдово-циркулаторни заболявания на ретината, асоциирани с преболедуван COVID-19.

Ключови думи: COVID-19, ендотелна дисфункция, съдово-циркулаторни заболявания, тромбоза

ABSTRACT

Introduction: Coronavirus disease 2019 has affected more than 130 million people since the outbreak. During the pandemic, the severe acute respiratory syndrome virus (SARS-CoV-2) was found to cause endothelial dysfunction of small blood vessels and can lead to late ocular complications such as acute occlusion of the central retinal artery and its branches, occlusion of the venous vessels of the retina, central serous retinopathy, papillophlebitis, anterior ischemic opticopathy, uveitis and neuroretinitis.

The aim of the present study was to raise awareness of the risk of developing acute retinal vascular disease associated with COVID-19.

Key words: COVID-19, endothelial dysfunction, vascular diseases, thrombosis

ВЪВЕДЕНИЕ

Вирусът SARS-CoV-2 от 2019 година, който мълниеносно завладя света в началото на 2020 г. и постави човешката популация пред поредното изпитание се превърна в глобална пандемия и продължава да бъде изучаван^{1/}. Вече е известно, че той причинява не просто респираторно заболяване, а може да засегне всички органи и системи. Ново проучване, публикувано в списание EClinicalMedicine, открива, че SARS-CoV-2 атакува микросъдовете на ретината. Екип от учени от италиански център по инфекциозни болес-

сти се е заел с изследване на интравитреални, микроваскуларни промени сред пациенти болни или преболедували скоро COVID-19. Те биват проследени в рамките на 30 дни от началото на симптомите. Екипът провежда фундоскопии сред пациенти, приети в инфекциозни отделения, изключвайки от проучването си пациенти страдащи от ретинопатии, както и такива в интензивни отделения. Открито е, че сред всички 54 пациенти се виждат ретинални хеморагии, петна тип влажни ексудати, дилатация на венулитите и тортуозни съдове. В статията си учените обобщават „Открихме, че измененията в очните дъна корелират с тежестта

на прекараната инфекция“/2,3/. Проучванията в тази насока все още продължават.

Предполага се, че патофизиологията на коронавирусната инфекция се състои от две фази – първична инфекция с активна вирусна репликация и бърз имунен отговор и вторична фаза, вероятно свързана с автоимунни процеси /2,8/. Проучване на Сим и сътр. върху 108 пациенти с положителни назофарингеални проби за SARS-CoV-2 открива, че 11.6% демонстрират ретинални изменения, включително микрохеморагии, тортуозитет на съдовете и влажни ексудати с хиперрефлексивни плаки на границата между ганглийно-клетъчния и вътрешния плексиформен слой, без връзка със симптоматичния или асимптоматичния клиничен ход на респираторното заболяване/5,6/. Лечението на COVID-19 също може да окаже влияние върху очните тъкани. Продължителната позиция „по корем“ на пациенти в интензивни отделения, може да доведе до орбитален компартмент синдром, хеморагична активност на очната повърхност или в ретината /7/. Високите дози кортикостероиди, употребявани при лечението на COVID-19, също могат да влошат очния статус най-често с повишаване на вътреочно-то налягане и формиране на катаракта/3,4/. Нашият опит с лечението на очните усложнения на COVID-19 демонстрира голяма вариабилност на патологичните състояния, която е ясно демонстрирана с представените три клинични случая.

ЦЕЛ

Целта на настоящото проучване е да се повиши осведомеността за възможни очни патологии, като късни последици на прекаран COVID-19.

ПАТОФИЗИОЛОГИЯ

Патофизиологията на инфекцията с вирусът SARS-CoV-2 може да се раздели на остра фаза с активна вирусна репликация и първичен имунен отговор и вторична фаза с автоимунни феномени, включително тежко протичаща цитокинова буря.

КЛИНИЧЕН СЛУЧАЙ 1

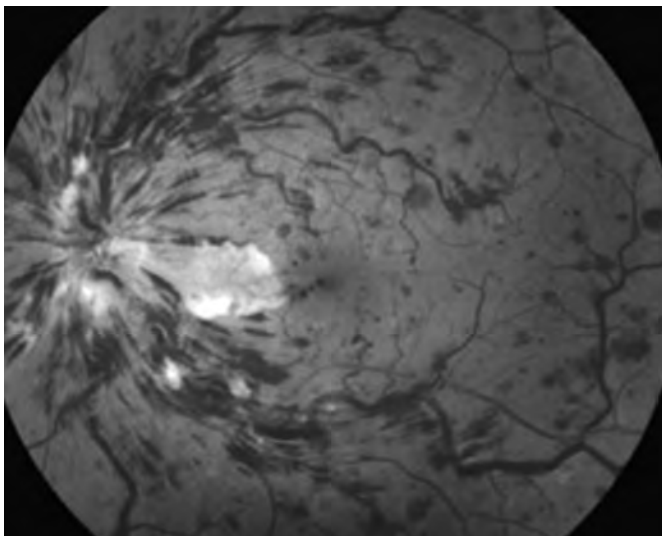
Касае се за мъж на 61-годишна възраст с анамnestични данни за артериална хипертония, неинсулинозависим захарен диабет с 10-годишна давност, както и прекаран COVID-19 през месец декември 2020г. Два месеца по-късно съобщава за рязко намаление на

зрението на дясното око. При прегледът се установи зрение на дясно око VOD = 0.01, а на ляво око VOS = 0.6. Вътреочното налягане е нормално (TOD = 19mm Hg, TOS = 20mm Hg). Предният очен сегмент е без патологични изменения. Наличен е релативен аферентен зеничен дефект вдясно. На фундоскопия в дясното око се откри туортуозност и разширение на всички клонове на централната ретинна вена, точковидни и щриховидни хеморагии във всички квадранти на ретината, най-изразени в периферията (Фиг.1).

Лявото око е без патологични изменения. От проведената флуоресцеинова ангиография се наблюдава дифузна хиперфлуоресценция на папилата с блокирана флуоресценция в зоната на хеморагиите и импрегнация на сухите ексудати (Фиг. 2). Доплер-ехографското изследване на а. и в. ophthalmica не показват сигнификантно намалена циркулация по хода v.c.r. Ядрено-магнитният резонанс (Магнитно-резонансната томография) на главния мозък и орбитите, както и разширените лабораторни показатели са без отклонения. Поставена бе диагноза остра стволова тромбоза на v.c.r. Чрез оптична кохерентна томография се обективизира наличният макулен едем (Фиг.2). Поставена е диагноза стволова оклузия на vena centralis retinae, едемен тип. Проведено е лечение с Пентоксифил, Фраксипарин, Детралекс, Манитол 10%, а в по-късните фази се приложи интравитреален анти-VEGF препарат. Въпреки подобрението в обективните признаци зрението остана намалено.

КЛИНИЧЕН СЛУЧАЙ 2

Касае се за 68-годишна жена с оплаквания от замъглено зрение на двете очи от няколко дни. Съобщава за доказан чрез полимеразоверижна реакция (PCR) COVID-19 преди 1 месец. Зрителната острота е 0.3 в дясното око и движение на ръка пред окото на лявото око. Изследването на предния очен сегмент показва начални нуклеарни катаракти и в двете очи. Наблюдава се релативен аферентен зеничен дефект в лявото око. Изследването на очното дъно е без особености в дясното око и демонстрира неясни граници, хиперемия и оток на левия ДЗН с перипапиларни хеморагии. От лабораторните показатели се наблюдават завишени D-димер (2.37mg/L) и CRP (14.9 mg/L). Доплер-ехографско изследване на каротидните артерии показва тежка стеноза на лявата каротидна бифуркация и множество нестабилни плаки. Поставена е



Фигура 1 Фундоскопия на дясното око - показва картина на остра стволва тромбоза на в.с.г.; Клиника по Очни болести - ВМА-София;

диагноза предна исхемична оптикопатия. Лечението включва пентоксифилин, метилпреднизолон и фраксипарин. Наблюдава се постепенно подобрене на отока на ДЗН, но зрителната острота остава ниска. В този случай възпалителните промени, свързани с коронавирусната инфекция, действат синергично с подлежащите съдови изменения.

КЛИНИЧЕН СЛУЧАЙ 3

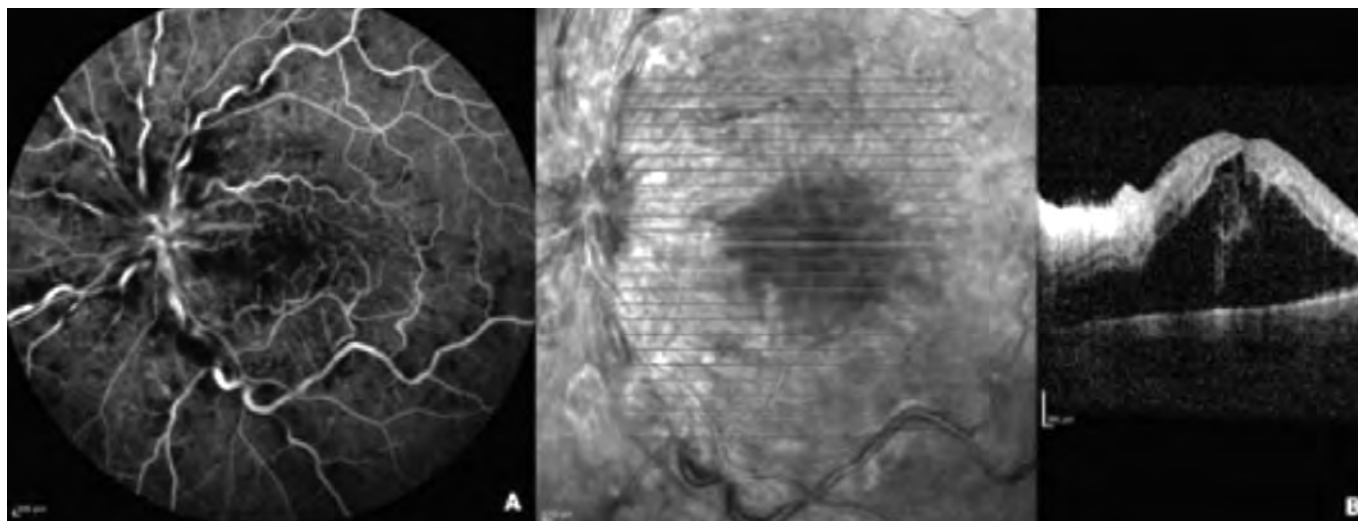
Касае се за жена на 36 год., при която има анамнестични данни за безсимптомна COVID19 инфекция

през януари 2021 г. Съобщава за рязко намаление на зрението на двете очи на 25.02.2021г. При прегледа се установява зрителна острота на дясното око $VOD = 0,3-0,4$ с $-1,75$ dsph и на лявото око $VOS=0,06$ н.к. Вътреочното налягане е нормално. Предният очен сегмент е спокоен, без особености. В стъкловидното тяло се установяват белезникави опакитати. Офталмоскопски се откриват белезникави участъци на исхемия фовеоларно и перимакуларно, белезникави маншонни периваскуларно, влажни ексудати, точковидни и щриховидни интравитреални хеморагии (фиг.3). Флуоресцеиновата ангиография показва васкулитни промени с оклузия на малките и големите артериални и венозни съдове.

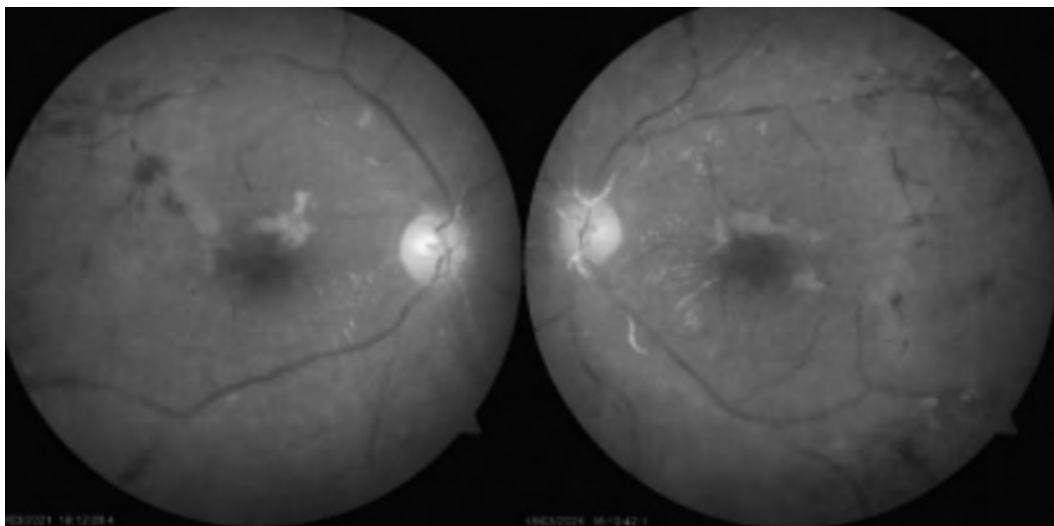
Лабораторните изследвания, както и антинуклеарните, антифосфолипидни антитела са в референтни стойности. Започна се лечение с Преднизолон 60 mg дневна доза и антикоагулант. Десет дни по-късно зрението на дясното око е $VOD = 0,6$ с $-1,75$ d Sph, а на лявото $VOS=0,1$ н.к. Обективно се наблюдава намалена площ на зоните от ретината с белези на исхемия.

ОБСЪЖДАНЕ

Докато пандемията COVID-19 продължава да засяга целия свят, учените изследват ефектите от COVID-19 върху множество системи. Въпреки че коронавирусът най-често причинява остър респираторен дистрес синдром, при някои пациенти се съобщава за остри съдови инциденти на ретината скоро след преболе-



Фигура 2 А- ФА на дясно око; В- ОСТ на дясното око



Фигура 3. Фундоскопия на двете очи;

дуване от COVID-19.

Редица изследвания установяват, че вирусът трябва да се свърже с рецептора на ангиотензин-конвертиращия ензим 2 (ACE2), за да може да инфектира клетките гостоприемници. В експериментално проучване е показано наличието на ACE2 рецептора в цилиарното тяло, ретината, стъкловидното тяло и тялото на вътрешния ядрен слой, 11 което показва, че вирусът може да се появи в очната тъкан. Това установяват в своето проучване Казагранде и колеги/11/, открили вируса в ретината на починал човек с потвърден COVID-19. В допълнение, Marinho и колеги/12/ съобщават за наличие на характерни особености в оптичната кохерентна томография на ретината (ОСТ) и ангиография с оптична кохерентна томография (ОСТ-А) на 12 пациента с COVID-19. В тяхното проучване всички пациенти са имали хиперрефлексивни лезии на нивото на ганглийната клетка и вътрешните плексиформни слоеве, които са по-изпъкнали в папиломакуларния сноп и в двете очи в ОСТ изображенията, като някои от пациентите имаха влажни ексудати и микрохеморагии в ретината. Проспективно кохортно проучване проведено в университетските болници в Женева (HUG), Швейцария, в сътрудничество с Центъра за клинични изследвания на очите Адолф де Ротшилд (CERC)/13/, разглежда ретиалните прояви при пациенти с COVID-19. Основната цел на проучването е да оцени наличието на лезии на ретината при пациентите, заразени с COVID-19, както и да се оцени връзката между аномалиите на ретината и клиничните характеристики на пациентите.

Тези проучвания потвърдиха, че инфекцията с

COVID-19 може да засегне слоевете на ретината на пациентите.

Имайки предвид тези резултати, ние имахме за цел да проучим дали COVID-19 засяга съдовата структура на ретината. Наличните данни доказват, че SARS-CoV-2 може да доведе до хиперкоагулобилитет с усложнения като белодробен тромбемболизъм, дълбоки венозни тромбози, исхемични мозъчни инсулти и миокарден инфаркт. Хиперкоагулобилитетът и хипоксемията по време на COVID-19 могат да действат синергично с налични предразполагащи фактори и да доведат до декомпенсация на съдовата авторегулация. Карбоксипептидазният рецептор, свързан с ангиотензин-конвертиращия ензим (ACE2), като таргет за SARS-CoV-2 е обилно експресиран в ретината и хориоидеята/9/. При коронавирусната инфекция е възможно отговорът на NK клетките и Т-клетките да е потиснат, с характерна лимфопения, което води до дисбаланс между проинфламаторните и имунорегулаторните механизми/10/. Това би могло да обясни реактивацията на херпес вируси и възникване на увеит.

В основата на патогенезата на исхемичните състояния на зрителния нерв са нарушения в кръвоснабдяването. Хиперкоагулобилитетът и хипоксемията по време на COVID-19 могат да действат синергично с лични предразполагащи фактори и да доведат до декомпенсация на съдовата авторегулация.

В това проучване също така се установи връзка между лезиите на ретината и анамнезата за диабет, артериална хипертония и затлъстяване. Тези съпътстващи заболявания могат да бъдат сериозен рисков

фактор не само за съдовете на ретината, но и за хемодинамиката на мозъка и други органи.

ЗАКЛЮЧЕНИЕ

Патогенезата и клиничните прояви на COVID-19 все още са обект на подробно изучаване. Необходими са още проучвания за доказване на връзката между COVID-19 и наблюдаваните очни патологични състояния, които да уточнят ролята на синергичното действие между свързаните с коронавируса реологични и имунологични промени и рискови фактори като артериална хипертония и захарен диабет/8/. COVID-19 може да доведе до поява на сериозни, късни очни усложнения, като остра непроходимост на артериалните и венозни съдове на ретината, възпалителни заболявания на съдовете на ретината, остър макулен едем, остър хориоретинит и други. Навременното разпознаване, тестване и подходящо лечение могат да предотвратят увреждащи зрението усложнения, както и разпространението на вируса.

БИБЛИОГРАФИЯ

1. Wong NA, Saier MH Jr. The SARS-Coronavirus Infection Cycle: A Survey of Viral Membrane Proteins, Their Functional Interactions and Pathogenesis. *Int J Mol Sci.* 2021; 22(3):1308. Published 2021 Jan 28. doi:10.3390/ijms22031308
2. Hooper LC, Chin MS, Detrick B, Hooks JJ. Retinal degeneration in experimental coronavirus retinopathy (ECOR) is associated with increased TNF- α , soluble TNFR2 and altered TNF- α signaling. *J Neuroimmunol.* 2005; 166(1-2):65-74. doi:10.1016/j.jneuroim.2005.05.018
3. Zhou Y, Duan C, Zeng Y, et al. Ocular findings and proportion with conjunctival SARS-CoV-2 in COVID-19 patients. *Ophthalmology.* 2020. doi:10.1016/j.ophtha.2020.04.028.
4. Lecler A, Cotton F, Lersy F, et al. SFNR's COVID Study Group. Ocular MRI Findings in Patients with Severe COVID-19: A Retrospective Multicenter Observational Study [published online ahead of print, 2021 Feb 16]. *Radiology.* 2021; 204394. doi:10.1148/radiol.2021204394
5. Sim R, Cheung G, Ting D, et al. Retinal microvascular signs in COVID-19 [published online ahead of print, 2021 Mar 19]. *Br J Ophthalmol.* 2021; bjophthalmol-2020-318236. doi:10.1136/bjophthalmol-2020-318236
6. Gupta A, Dixit B, Stamoulas K, Akshikar R. Atypical bilateral acute retinal necrosis in a coronavirus disease 2019 positive immunosuppressed patient. *Eur J Ophthalmol.* 2020 Nov 22;1120672120974941. doi: 10.1177/1120672120974941
7. Tisdale AK, Chwalisz BK. Neuro-ophthalmic manifestations of coronavirus disease 19. *Curr Opin Ophthalmol.* 2020 Nov; 31(6):489-494. doi: 10.1097/ICU.0000000000000707
8. ОЧНИ ПРОЯВИ ПРИ COVID-19 – КЛИНИЧНИ СЛУЧАИ И ПРЕГЛЕД НА ЛИТЕРАТУРАТА А. Оскар1, Я. Здравков1, Р. Христова1, Г. Марков1, А. Георгиева2, Л. Шахинян2, К. Телбизова2, М. Методиева2, Г. Цветкова1, И. Петкова, БЪЛГАРСКИ ОФТАЛМОЛОГИЧЕН ПРЕГЛЕД, 2021, 65, бр. 2
9. Klok FA, Kruip MJHA, van der Meer NJM, et al. Incidence of thrombotic complications in critically ill ICU patients with COVID-19. *Thromb Res.* 2020 Jul; 191:145-147.
10. Yang L, Liu S, Liu J, et al. COVID-19: immunopathogenesis and Immunotherapeutics. *Signal Transduct Target Ther.* 2020; 5(1):128. doi:10.1038/s41392-020-00243-2
11. Casagrande M, Fitzek A, Püschel K, et al. Detection of SARS-CoV-2 in human retinal biopsies of deceased COVID-19 patients. *Ocul Immunol Inflamm* 2020; 28: 721–725. [PubMed] [Google Scholar]
12. Marinho PM, Marcos AAA, Romano AC, et al. Retinal findings in patients with COVID-19. *Lancet* 2020; 395: 1610. [PMC free article] [PubMed] [Google Scholar]
13. Riotto, E.; Mégevand, V.; Mégevand, A.; Marti, C.; Pugin, J.; Stangos, A.N.; Marconi Archinto, L.; Sunaric Mégevand, G. Retinal Manifestations in Patients with COVID-19: A Prospective Cohort Study. *J. Clin. Med.* 2022, 11, 1828. <https://doi.org/10.3390/jcm11071828>

Адрес за кореспонденция:
Д-р Танислава Кирова
Клиника по очни болести
Военномедицинска академия
Бул. „Георги Софийски“ 6
София 1000, България
E-mail: tanislava.kirova@gmail.com

Address for correspondence:
Dr.Tanislava Kirova
Clinic of ophthalmology
Military Medical Academy
Bldv“ Georgi Sofiiski“ 6
Sofia-1000, Bulgaria
E-mail: tanislava.kirova@gmail.com

eulis^{EAU} esut



7th

ISTANBUL

UROLITHIASIS DAYS

www.istanbuluroolithiasis2022.com

02-03 December 2022

The Marmara Taksim / ISTANBUL

Dalya

HÜSEYİN ÇALGAV

huseyin@dalyatur.com

+90 232 464 88 30

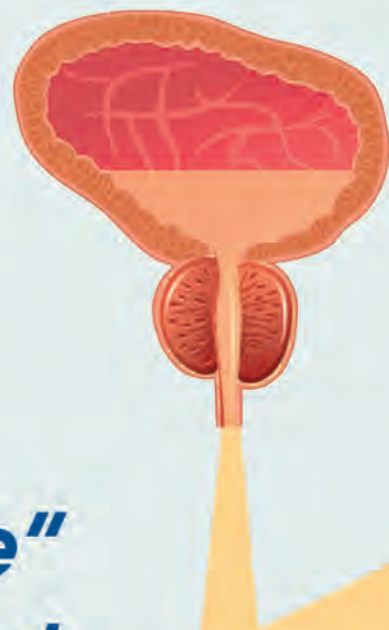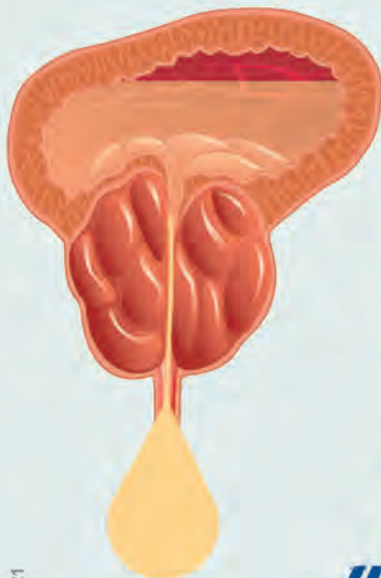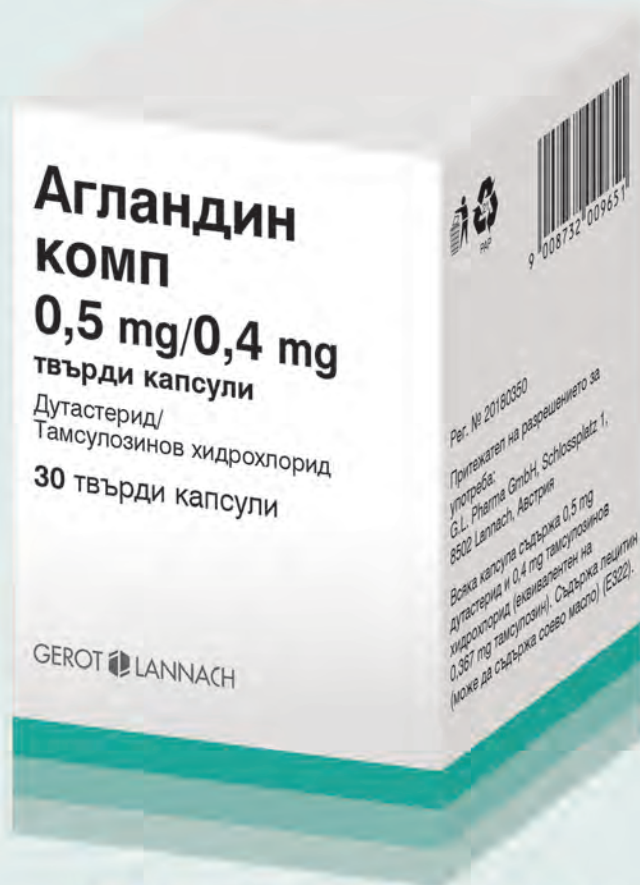+90 232 464 88 31

Latife Hanım Mahallesi 7685 Sok. No: 26 Karşıyaka, İzmir

www.dalyatur.com

АГЛАНДИН КОМП

ДУТАСТЕРИД / ТАМСУЛОЗИНОВ ХИДРОХЛОРИД



**За да бие и
„второто сърце“
на мъжа в ритъм!**

Код НЗОК GF157

**Лекарствен продукт,
отпускан по лекарско предписание!**

Притежател на РУ G. L. Pharma GmbH Austria

Дата на последно одобрение на КХП: 06.07.2021 г.

Преди да предпишете лекарствения продукт, моля прочетете пълния текст на КХП.

Пълна лекарствена информация е на разположение при поискване:

ТП „Джи Ел Фарма“, office@gl-pharma.bg; бул. България 102, БЦ „Белисимо“, офис 64; тел. 02/4932000

