Минимално инвазивна ендокринна хирургия. Видеоасистирани операции на щитовидната жлеза

Г.Григоров, К. Василев, П. Иванов, Д. Христов, Г. Коташев, В. Кьосев, В, Христова.

Клиника по ендоскопска, ендокринна хирургия и колопроктология
Военно Медицинска Академия – София

Minimally Invasive Endocrine Surgery. Videoassisted Operations of The Thyreoid Gland

G.Grigorov, K. Vasilev, P. Ivanov, D. Hristov, G. Kotashev, V. Kiossev , V. Hristova.

Clinic of Endoscopic, Endocrine Surgery and Coloproctology
Military Medical Academy – Sofia

РЕЗЮМЕ

Въведение: Развитието на ендокринната хирургия все по-вече се свързва с използването на миниинвазивните методики. Те включват разнообразна апаратура и инструменти, което се обуславя от анатомичното разположение на ендокринните жлези. В нашата клиника обект на миниинвазивна ендокринна хирургия са панкреас, щитовидната, паращитовидните и надбъбречните жлези. Миниинвазивната видеоасистирана тиреоидектомия (МИВАТ) е оперативна методика върху щитовидната жлеза, вече наложена по света (1, 2, 3, 4, 5, 6) .

Цел на настоящата публикация е да представим накратко стандартната хирургична техника за видеосистираните операции на щитовидната жлеза, показания за извършване, необходим инструментариум и методика за прилагане на МИВАТ и да споделим собствен опит и модифицирана от нас оперативна техника.

Хирургична техника: Представяме индикациите, контраиндикациите, предоперативната подготовка, хирургическа техника, усложненията и предимствата на метода.

Обсъждане: Съвременната медицинска апаратура, техника и инструменти непрекъснато се усъвършестват. Въвеждането им увеличава ефективността на хирургичната дейност (1, 2, 3, 4, 5, 6), което се потвърдава и в нашите резултати. Поставяме на обсъждане, дали новостите в медицинските технологии, както и в медицинската наука биха дали възможност за разширяването на показанията за МИВАТ. Споделяме собствен опит и модифицираната от нас оперативна техника.

Заключение: Въпреки редките случаи на усложнение тази техника дава алтернатива. Постоянното развитие на технологиите води до внедряване на по-нови и усъвършенствани методики, позволяващи разширяване на първоначално приетите индикации.

Ключови думи: Минимално инвазивна ендокринна хирургия. Видеоасистирани операции на щитовидната жлеза. Миниинвазивната видеоасистирана тиреоидектомия - МИВАТ. Виидеоасистирана тиреоидектомия - VAT.

ABSTRACT

Introduction: The development of endocrine surgery is even more associated with the use of minimally invasive techniques. They include a variety of equipment and tools, which is due to the anatomical location of the endocrine glands. In our clinic the subject of minimally invasive endocrine surgery is the pancreas, the thyroid, the parathyroid and the adrenal glands. Minimally invasive video assisted thyroidectomy (MIVAT) is an operative method of the thyroid gland, which is already accepted in the world (1, 2, 3, 4, 5,6).

Aim: The purpose of this article is to present in brief the standard surgical technique for video assisted operations of the thyroid, indications for the operation, necessary instruments and methods of applying of MIVAT and to share our own experience and our modification of the operative technique.

Surgical technique: We present the indications, contraindications, preoperative preparation, surgical technique, complications and advantages of the method.

Discussion: Modern medical devices, equipment and instruments are constantly improving. Their introduction increases the efficiency of the surgical technique (1, 2, 3, 4, 5, 6), which is also confirmed by our results. We set for discussion whether the innovations in medical technology, as well as in medical science would allow an expansion of the indications for MIVAT. We share our own experience and our modification of the operative technique.

Conclusion: Despite rare complications of this technique it provides an alternative. The constant development of technology leads to an introduction of new and improved methods that allow extending of the initially accepted indications.

Keywords: Minimally invasive endocrine surgery. Video assisted thyroid operations. Minimally invasive video assisted thyroidectomy- MIVAT. Video assisted thyroidectomy - VAT.

ВЪВЕДЕНИЕ

Развитието на ендокринната хирургия в наши дни все по-вече се свързва с използването на миниинвазивни методики. Те включват разнообразна апаратура и инструменти, което се обуславя от анатомичното разположение на ендокринните жлези (в почти всички анатомични области). В нашата клиника обект на миниинвазивна ендокринна хирургия са панкреас, щитовидната, паращитовидните и надбъбречните жлези. Обект на настоящото изложение са миниинвазивните видеоасистирани операции на щитовидната жлеза (МИВАТ).

Извършването на операции върху щитовидната жлеза с използване на видеоендоскопска апаратура е съвременен оперативен метод за лечение на хирургичните й заболявания. В последните години той се налага като най-широко използван от големите хирургични центрове (1, 2, 3, 4, 5, 6) .

Извършването на операции върху щитовидната жлеза по този начин се осъществява с използването на конвенционален инструментариум и специализирани ендоскопски инструменти. Много от ендоскопските инструменти, които са широко използвани за минимално инвазивната хирургия се прилагат и тук *(фиг.1 и фиг. 2)*.

Фиг. 1. Инструменти за МИВАТ

Фиг. 2. Инструменти за МИВАТ

ЦЕЛ

Целта на настоящата публикация е да представим накратко стандартната хирургична техника за видеосистираните операции на щитовидната жлеза, показания за извършване, необходим инструментариум и методика за прилагане на МИВАТ и да споделим собствен опит и модифицирана от нас оперативна техника.

ХИРУГИЧНА ТЕХНИКА

Индикации:

Прилагането на Видео-асистираната тиреоидектомия (ВАТ) не е възможно при всички заболявания на щитовидната жлеза и при различните им стадии. Световният опит в последните години извежда следните индикации за използване на ВАТ:

- студени възли;
- автономна аденома;
- кисти на щитовидната жлеза;
- максимален размер на оперираните лобове – до 3,5см.;
- големи възли - ?

Разбира се тези индикации са относителни. Ние прилагаме този оперативен метод и при по-големи лезии на жлезата, което стана възможно с употребата на специализирани инструменти като ултразвуков скалпел и Liga Sure. Най-новата разработка на такъв инструмент Liga Sure е Small Jaw, с чието въвеждане имаме възможност за постигане на още по-добри резултати.

Контраиндикации:

- доказана малигненост
- предишни операции върху жлезата

Като една от абсолютните контраиндикации за прилагане на ВАТ се приема предварително доказано малигнено заболяване. Ние смятаме, че прилагането на метода в този случай е възможно, ако се касае за по-ранен стадий на заболяването (T_{1-2},N_0,M_0). Наличието на излязъл от границите на жлезата малигнен процес и/или лимфни метастази прави дискутабилно използването на ВАТ.

Видео-асистирана тиреоидектомия сме прилагали с успех при двама болни с предишни операции върху щитовидната жлеза. В тези случаи не беше използван целият стар оперативен цикатрикс.

Предоперативна диагностика:

Важна част от подготовката за операция представлява ултразвуковият преглед и изследването на хормони TSH, FT4 и туморни маркери. В повечето случаи те са достатъчни за поставяне на екзактна предоперативна диагноза. При съмнение за малигненост имат място и други образни изследвания като сцинтиграфия, КТ и МРТ.

Оперативна техника:

Тази интервенция се провежда под обща анестезия като пациентът е в легнало положение без главата му да е прекалено опъната назад. Интервенцията започва с 15-20мм. разрез, след което се разтварят краищата на кожата и слоевете тъкан внимателно се отпрепарират. Стъпка по стъпка се разделят мускули и фасции докато се достигне до щитовидната жлеза. След това се изтегля щитовидният лоб на едната страна и мускулите на другата като се създава място за ендоскопа. Визуализира се рекурентният ларенгеален нерв в типичното му положение. Целият дисекционен процес се наблюдава чрез видео монитор.

На следващата фаза нервът се отпрепарира като се показват малките странични клонове. Наблюдава се долният щитовиден полюс. Хемостаза на хранещите съдове се извършва с 3мм. клипси (ние използваме Liga Sure). Следва мобилизация на горния щитовиден полюс. Идентично се хемостазират и горните щитовидни съдове.

Резекция на щитовидните лобове извършваме с Ultrascission или с биполарна коагулация в зависимост от обема й.

Усложнения:

1. Следоперативно кървене - в по-малко от 1% от случаите.
2. Временна парализа на рекурентния ларенгеален нерв - в 1-3% от случаите. Касае се за едностранен процес овладян медикаментозно;
3. Постоянна парализа на рекурентния ларенгеален нерв - в по-малко от 1% от случаите (една болна, при която след извършена ипсилатерална лобектомия бе доказан папиларен карцином);
4. Временен хипопаратиреоидизъм - в по-малко от 3 % от случаите;
5. Постоянен хипопаратиреоидизъм- в по-малко от 1% от случаите;
6. Инфекции - не сме наблюдавали.

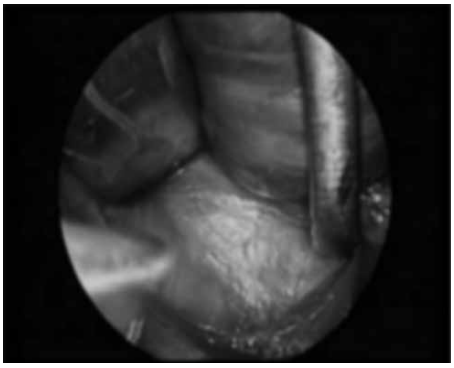

Фиг. 3. Изглед на оперативното поле при МИВАТ

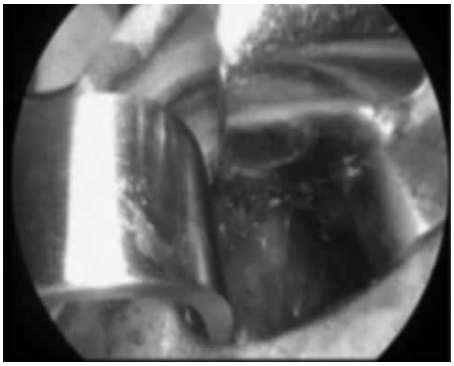

Фиг. 4. Изглед на оперативното поле при МИВАТ

Предимства:

Метода придава по-ясна картина на анатомията на шийната област като осигурява значително по-добър образ с оптимално осветяване на оперативното поле. С използването на 30° 5мм. ендоскоп се визуализират всички анатомични структури, което осигурява минимален травматизъм на оперативната интервенция. Използването на фини инструменти и ендоскопска апаратура дава на ВАТ и следните предимства:

1. Отлично визуализиране на отделните структури;
2. Прецизна хирургическа техника.
3. Минимална болка в раната;
4. Козметични - белегът почти не се забелязва;

ОБСЪЖДАНЕ

Съвременната медицинска апаратура, техника и инструменти непрекъснато се усъвършестват. Въвеждането им увеличава ефективността на хирургичната дейност (1, 2, 3, 4, 5, 6). Опитът и резултатите на водещите хирургични клиники в света се потвърждават и в нашите резултати. Поставяме на обсъждане, дали новостите в медицинските технологии, както и в медицинската наука биха дали възможност за разширява-

нето на показанията за МИВАТ. Собствения ни опит и модифицираната от нас оперативна техника показват, че „да" – възможно е да се разширяват показанията за МИВАТ, но това е съчетание включващо и възможностите на хирурга.

ЗАКЛЮЧЕНИЕ

Въпреки редките случаи на усложнение при някои пациенти тази техника дава по-малко болезнена и безкръвна алтернатива. Постоянното развитие на технологиите води до внедряване на все по-нови и усъвършенствани методики, което позволява разширяване на първоначално приетите индикации.

КНИГОПИС:

1. Miccoli P, Berti P, Bendinelli C, Conte M, Fasolini F, Martino E. Minimally invasive video-assisted surgery of the thyroid: A preliminary report. Langenbecks Arch Surg 2000; 385: 261-264.
2. Yamamoto M, Sasaki A, Asahi H, Shimada Y, Sato N, Kakajima J. Endoscopic subtotal thyroidectomy for patients with Grave's disease. Surg Today 2001; 31: 1- 4.
3. Gagner M, Inabnet WB. Endoscopic thyroidectomy for solitary thyroid nodules. Thyroid 2001; 11: 161- 163.
4. Shimizu K, Akira S, Jasmi AY, et al. Video-assisted neck surgery: Endoscopic resection of thyroid tumor with a very minimal neck wound. J Am Coll Surg 1999; 188: 697- 703.
5. Yeh TS, Jan YY, Hsu BR, et al. Video-assisted endoscopic thyroidectomy. Am J Surg 2000; 180: 82-85.
6. Naitoh T, Gagner M, Garcia-Ruiz A, Heniford BT (1998) Endoscopic endocrine surgery in the neck. Surg Endosc 12: 202

Адрес за кореспонденция:
Д-р Г. Григоров
Клиника по ендоскопска, ендокринна хирургия
и колопроктология
Военномедицинска Академия
Ул. „Георги Софийски" 3, София 1606
Тел.: +3592 9225910
E-mail: d_rgrgrigorov@abv.bg

Address for correspondence:
Dr. G. Grigorov
Military Medical Academy
Clinic of Endoscopic, Endocrine Surgery and Coloproctology
3, Georgi Sofiiski blvd, Sofia, 1606
Tel:+3592 9225910
E-mail: d_rgrgrigorov@abv.bg

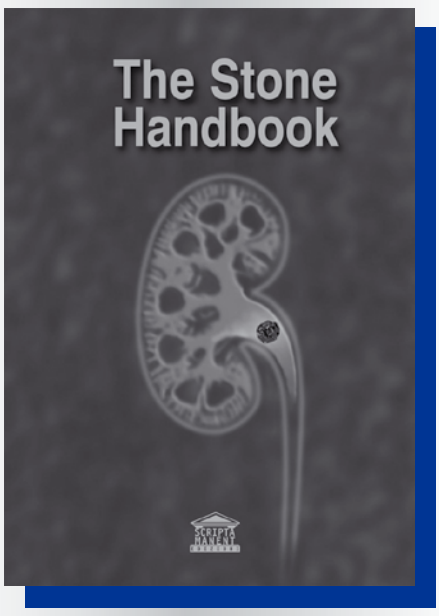

The stone disease is extremely diverse – from single stone formers with spontaneous stone passage to staghorn stones and stone diseases associated with severe metabolic abnormalities such as renal tubular acidosis and primary hyperoxaluria. It is obvious that these different conditions should be dealt with selectively.
In this context sharing knowledge on clinical practices – tips and tricks – between practising stone clinicians becomes especially important, and the most effective way that tips and tricks may be lifted up into an academic sphere is through international knowledge exchange. It is with this respect that this handbook on stone management plays a particular important role by creating a platform for exchange of clinical expertise. The contributors are international renowned stone experts, sharing with us their views of different approaches to the great variety of urinary stone diseases.
The handbook offers a unique synthesis of theory and tips-and tricks-technology, bridging basic science and daily clinical practice.

Palle Osther, MD, PhD
Professor of Urology
Chairman, EAU Section of Urolithiasis (eULIS)

Pages 352 - Pdf price € 30,00
To purchase the pdf link to the PayPal site.
Upon receipt of payment required pdf will be sent to the indicated e-mail.
The cost of a printed copy is € 30 plus shipping.
To purchase send an e-mail with all information to scriman@tin.it.